

## 착상전 유전진단을 이용하여 성공적으로 분만한 반복자연유산 1례

포천중문의과대학 산부인과학교실, 남성불임연구실<sup>1</sup>, 유전학연구실<sup>2</sup>, 체외수정연구실<sup>3</sup>

남윤성 · 이숙환 · 엄기봉<sup>1</sup> · 이은정<sup>2</sup> · 정형민<sup>3</sup> · 차광열

### A Case of Recurrent Spontaneous Abortion Successfully Delivered by Using Preimplantation Genetic Diagnosis

Yoon Sung Nam, Sook Hwan Lee, Ki Bung Oum<sup>1</sup>, Eun Jung Lee<sup>2</sup>,  
Hyung Min Chung<sup>3</sup>, Kwang Yul Cha

*Department of Obstetrics and Gynecology, Department of Andrology,<sup>1</sup>  
Department of Genetics,<sup>2</sup> Department of Embryology,<sup>3</sup> College of  
Medicine, Pocheon CHA University, Pocheon, Korea*

**Objective:** To report the successful delivery in a patient of recurrent spontaneous abortion caused by chromosomal abnormality.

**Material and Method:** Case report.

**Results:** Twelve oocytes were obtained by in vitro fertilization. Of eleven oocytes fertilized, two embryos turned out to be normal by using fluorescent in situ hybridization on blastomere biopsy. The patient succeeded in pregnancy and the result of amniocentesis was found to be normal. She delivered the healthy female baby by cesarean section.

**Conclusions:** The successful delivery is possible in recurrent spontaneous abortion related with reciprocal translocation by using preimplantation genetic diagnosis.

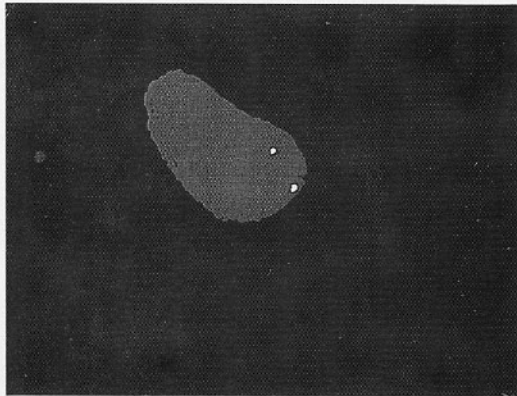
**Key Words:** Recurrent spontaneous abortion, Preimplantation genetic diagnosis

유전적 원인으로 인한 유산은 태아와 부모의 이상으로부터 유래한다. 단일 자연유산의 원인은 많은 연구에서 밝혀졌는데 태아의 염색체 이상이 거의 대부분을 차지한다. 염색체상 이상을 보이는 빈도는 12주에 60%, 16주에 45%, 20주에 12%, 24주에 6%에 달한다. 만약 태어난 아기 중 염색체 이상의 빈도는 0.5%에 불과하다.

부모 염색체의 구조적 이상도 유산의 원인이 될 수 있다. 반복자연유산에서 부모의 염색체 이상은 주로 균형전좌 (balanced translocation)인데 그 빈도는 2~4%이다. 어머니가 염색체 이상이 있을 때 반복유산의 확률은 아버지의 경우보다 2배에 달한다. 그러므로 반복자연유산의 원인을 검사할 때에는 반드시 부모의 핵형 (karyotype) 검사를 시

행하여야 한다.

착상전 유전진단 (preimplantation genetic diagnosis: PGD)은 시험관아기 기술을 받는 부부에게 시행할 수 있는 첨단기법이다. 이것은 시험관아기 기술로 얻어진 배아로부터 여러 개의 세포를 생검하여 정상적인 배아를 자궁내에 이식하기 위하여 사용된다. 이 기술은 비정상적인 태아를 임신했을 때 불가피하게 유산시술을 해야 하는 단점을 보완하기 위하여 개발되었다. 유전학적인 모든 요소를 고려해 보면 임신을 종결시키는 것이 착상전 유전진단보다 훨씬 더 간편하고 비용이 적게 든다. 그렇지만 윤리적, 도덕적인 측면에서 볼 때는 후자가 더 합리적이다. 착상전 유전진단에서는 여러 개의 분할구 (blastomere)로부터 얻은



**Figure 1.** The interphase of blastomere showing 2 spots of each chromosome. Green spot represents chromosome 5 and orange spot represents chromosome 14.

정보가 높은 민감도와 특이도를 가져야 하고 단 시간내에 결과를 제공해야 한다. 착상전 유전진단에는 중합효소법 (polymerase chain reaction: PCR)과 형광교잡법 (fluorescent in situ hybridization: FISH)이 흔히 사용된다. X염색체와 관련된 질환의 위험성이 있는 배아의 성을 알기 위하여 중합효소법과 형광교잡법에 의한 성공적인 분만이 보고되었다. 단일유전자질환 (single gene disorder)을 진단할 때는 중합효소법이 사용되며 염색체의 숫적이상이 있을 때는 다중 소식자 (multiple probe)를 이용한 형광교잡법이 유용하다.

저자들은 염색체 이상으로 인한 반복자연유산 환자에서 착상전 유전진단을 이용한 시험관아기 시술로 임신에 성공하였기에 간단한 문헌고찰과 함께 보고하는 바이다.

## 증 례

29세의 여성이 반복자연유산을 주소로 본원을 방문하였다. 환자는 두번의 임신을 경험하였지만 모두 임신 2개월경 태아가 보이지 않은 상태에서 자연유산이 되었다. 월경은 12세때 시작되었고 주기는 규칙적이었으며 월경량은 보통이었고 약간의 생리통이 있었다. 과거력과 가족력상에는 특이한 점이 없었다. 신장 158 cm, 체중 48 kg, 혈압 120/80 mmHg, 체온 36.5℃, 맥박 80회/분이었으며 유방과 음모의 발달도 정상이었고 그외에는 특이사항이 없었다.

자궁은 전굴되어 있었고 크기는 정상이었으며

양측 부속기에는 종괴가 촉진되지 않았다. 골반초음파소견상 자궁크기는 정상이었고 난소와 난관도 특이소견을 보이지 않았다.

검사소견상 루프스 항응고인자와 항카디올리핀항체는 음성이었고 자궁나팔관조영술결과 유산의 후유증으로 양측난관이 폐쇄된 상태였다. 핵형검사상 환자는 정상소견을 보였지만 남편은 46,XY,t(5;14)(p13;q21)로 5번과 14번 염색체 사이에 상호전좌가 일어난 것으로 판명되었다.

착상전 유전진단을 실시하기 위하여 장기요법을 이용한 시험관아기 시술을 실시하였다. 시술결과 12개의 난자를 채취하였고 그 중 11개가 수정되었다. 5번과 14번 전체 염색체를 도포하는 형광교잡법으로 검사한 결과 11개의 수정란 중 2개에서 각각 다른 색의 점 두개가 분리되어 관찰되었다 (Figure 1). 3일 후 정상으로 추정되는 배아 2개를 이식하고 배아이식 12일 후 검사결과 hCG 수치가 623 mIU/mL로 임신이 확인되었다.

이후 특별한 합병증없이 임신이 지속되었고 임신 17주경 실시한 양수검사결과 정상여아로 판명되었다. 환자는 임신 39주경에 아두골반불균형으로 인한 제왕절개술을 실시하여 3,050 g의 건강한 여아를 출산하였다.

## 고 찰

염색체의 구조적 이상은 핵형검사상 이상을 보이는 태아의 3%에서 발견된다. 신생아에서와 마찬가지로 불균형 재조합의 반 이상은 Robertsonian 전좌 때문에 생긴다. 전체 불균형 전좌 (unbalanced translocation)의 약 반이 생식자 발생 (gametogenesis) 도중에 새로이 발생한다. 가족력이 있는 전좌 중 2/3이 어머니로부터, 1/3이 아버지로부터 유래하는데 이것은 전좌 이형접합자 (heterozygote)인 여성에서 위험성이 증가하는 것을 의미한다. 그 이유는 아마도 남성과 여성이 생식자 발생동안 선택적인 차이가 있기 때문일 것으로 추정된다. 반복자연유산을 유발하는 염색체 이상 중 역위 (inversion) 혹은 환 염색체 (ring chromosome)같은 다른 구조적인 이상은 훨씬 드물다.

염색체의 구조적인 이상은 산재성 (sporadic)인 유산과도 관련이 있지만 반복유산에서 비교적 더 흔히 나타난다. 두번 이상의 유산을 경험한 부부의 2~3%에서 한쪽 배우자가 균형전좌 (balanced translocation)를 가지고 있는 것으로 알려졌다.<sup>1</sup> 이

비율은 반복유산과 기형아 혹은 사산을 경험한 경우 약간 더 높다 (1.7~4.6%). 전좌 보인자는 관련된 염색체와 이상을 보이는 염색체 분절에 따라 반복임신 소실이나 기형아를 가질 위험성이 높아진다. 보인자가 표현형상으로는 정상일지라도 감수분열동안 분리 (segregation)로 인하여 염색체 분절의 중복 혹은 결실을 보일 수 있다. 염색체의 큰 분절을 포함하는 재조합으로 비정상적인 분리 (3:1 감수분열 불분리현상)가 생기고 결과적으로 비정상적인 염색체가 추가로 만들어질 수 있다. 중심절 (centromere)을 포함하지 않는 역위를 가진 보인자는 특히 비정상적인 태아를 임신할 위험성이 크다. 비정상을 보이는 염색체의 분절이 크면 조기에 태아가 사망할 가능성이 많다.

전좌 이형접합자에서의 생식학적인 위험도는 다운증후군이나 13번 삼염색체 (trisomy)의 Robertsonian 전좌에 대한 연구에서 증명되었다. 예를 들어 14번, 21번에 전좌를 가진 보인자는 45개의 염색체를 가지고 있다. 정상 생식자 (gamete)를 가진 배우자와의 수정을 예상해 보면 가능한 접합자 (zygote)를 짐작할 수 있다. 그 중 50%는 21번 단일염색체 (monosomy), 14번 단일염색체, 14번 삼염색체로 생존이 불가능하다. 생존가능한 경우의 1/3은 21번 삼염색체이고 1/3은 정상핵형을 보이며 나머지 1/3은 보인자이다.

경험적인 위험성은 높을지라도 실제로는 위험도가 그리 높지 않다. 만약 여성이 보인자인 경우 21번 삼염색체를 가진 생존가능한 태아를 분만할 확률은 10~15%인 반면 남자가 보인자인 경우에는 그 위험도가 2%에 불과하다.<sup>2</sup> 또한 자연유산으로 50%의 태아가 소실된다. 인간에서 가장 흔한 전좌인 13번, 14번 전좌의 경우 양쪽 배우자 공히 13번 삼염색체를 가진 아기를 분만할 확률은 1%이다. 이것은 21번 삼염색체에 비하여 13번 삼염색체가 선택적으로 유산이 잘 일어나기 때문이다.

상호전좌 보인자에 대한 위험도를 정확히 산출하는 것은 어려운 일이다. 부부 중 한쪽이 상호전좌가 있을 때 양수검사상 불균형 전좌를 보일 확률은 11%이다.<sup>2</sup> 융모막 검사상에서는 불균형 전좌의 비율이 40%로 비교적 높는데 이것은 조기 유산으로 많은 태아가 소실된다는 것을 의미한다.<sup>3</sup> 산전진단시 새로이 발견된 염색체 재조합은 대단히 해결하기 어려운 문제이다. 아마도 부모의 염색체가 정상이고 소실되거나 추가된 유전물질

이 없다면 태아는 정상일 것이다. 미세한 소실이나 위치변화는 발견하기 어려우며 결과도 확실히 예상할 수 없다.

중심절을 포함하지 않은 역위는 감수분열동안 역위 고리내의 교차와 재조합의 결과로 염색체의 중복 혹은 결실이 생긴다. 이 경우 여자가 역위 보인자인 경우 불균형 태아를 임신할 확률은 8%인 반면 남자의 경우에는 4%이다. 중복되거나 소실된 부위가 크면 대개 태아에게 치명적이므로 재조합에 따른 유산의 위험성은 훨씬 커진다. 반면에 중심절을 포함하는 작은 역위는 큰 의학적인 의의가 없다.

의사들은 반복유산의 병력이 있는 전좌 보인자인 경우 산전검사를 망설이는 경우가 있다. 그 중 가장 많은 이유는 검사와 관련된 유산에 대한 두려움이다. 그렇지만 염색체의 구조적 이상을 가진 부부는 기형아를 분만할 가능성이 크며 이 위험도는 검사자체로 인한 것보다 높다. 따라서 염색체의 구조적 이상을 가진 산모는 누구든지 융모막 검사나 양수천자를 시행해야 한다. 다만 부모의 염색체가 정상이고 이수성 (aneuploid) 때문에 유산을 했다면 산전검사가 꼭 필요한지에 대해서는 불분명하다.

민감도와 영상기법의 발달로 인하여 형광교잡법을 이용하여 단일염색체 뿐만 아니라 단일유전자의 이상도 진단할 수 있게 되었다. 다색 형광교잡법으로 13번, 18번, 21번, X염색체, 그리고 Y염색체에 특이한 소식자를 동시에 확인할 수 있다.<sup>4</sup> 이 방법으로 임파구나 양수세포를 포함한 다양한 세포로부터 중기 (metaphase) 염색체와 중간기 (interphase) 핵을 이용하여 단일 교잡법으로 여러가지 염색체 이상을 진단할 수 있다. 형광교잡법을 이용한 이수성의 착상전 진단시에는 정확한 진단을 위하여 1개 이상의 핵을 조사하여야 한다.<sup>5</sup> X염색체와 Y염색체에 특이한 소식자를 동시에 사용하여 착상전 진단을 시행함으로써 배아의 성을 알아낼 수 있으며 오진을 방지할 수 있지만 진단시간이 약 24시간 정도 걸린다.<sup>6,7</sup> 그렇지만 새로이 개발된 이중 형광교잡법을 이용한 성결정에는 단지 6~7시간밖에 걸리지 않는다.<sup>8</sup>

다세포 배아의 조작은 지난 25년간 방대한 실험의 대상이 되어 왔다.<sup>9</sup> 수많은 연구에서 세포숫자가 세포분화에 중요한 요소라는 사실이 밝혀졌다. 세포부피가 50% 이상 감소하면 정상분화가 안되고 세포증식이 일어나며 영양막 소포 (tropho-

blastocyst)도 착상 후 발달저하를 보인다.<sup>10</sup> 그렇지만 세포수가 감소되더라도 정상 태아성장이 가능하다는 연구도 많이 보고되었다.<sup>11,12</sup>

초기 난할 (cleavage)배아로부터 분할구를 제거하기 위한 많은 방법들이 개발되었다.<sup>13,14</sup> 8세포기 말기에 단단한 결합이 생기기 전에 배아 전단계는 투명대 (zona pellucida) 제거 후 간단한 조작으로 쉽게 분리된다. 그렇지만 투명대가 없어서 착상 후 발달이 저하된다는 보고도 있다.<sup>10</sup> 최근에 투명대에 작은 구멍을 내거나 세포를 직접 채취함으로써 각각의 세포를 분리시키는 방법이 사용되었다. 이러한 방법들은 배아발달을 방해하지 않고 1개 내지 3개의 세포를 제거할 수 있다. 투명대에 생긴 작은 구멍은 빨리 복구되는 것으로 알려져 있다.<sup>14,15</sup> 인간배아에서 분할구 생김을 실시한 후 시험관내에서 발달이 진행되었다는 보고도 있다.<sup>16</sup>

인간의 생체내에서 난관에 있는 다세포 배아를 채취하는 것은 어렵다. 그렇지만 시험관외 기술로는 배아를 쉽게 얻을 수 있다. 난자채취 후 40~48시간 배양하면 배아가 4-8세포기까지 자란다. 난자채취 후 48~54시간 사이에 배아이식을 시행하며 이때 각각의 분할구를 관찰할 수 있다.

인간배아에서 착상전에 유전질환을 진단하는 것은 산전진단 후 임신을 종결하는 것에 대한 효과적인 대안이다. 그렇지만 오진도 가끔 보고되었는데 여기에는 배아의 성이 남성인데 여성으로 잘못 진단되었거나 낭포성 섬유증 (cystic fibrosis)이 있는데 정상으로 진단내려진 경우도 있었다. 그러므로 정확한 진단을 내리기 위하여 모든 방법을 재검토할 필요가 있다. 임상적용을 하기 전에 가능한한 단일세포를 이용하여 진단기법을 향상시켜야 한다.<sup>17,18</sup> 착상전 유전진단의 안정성과 효율성을 평가하는 것은 아직 이르지만 진단기법을 개발하고 향상시키면 더 좋은 결과를 얻으리라 기대된다.<sup>19,20</sup>

## 참 고 문 헌

1. Simpson JL, Meyers CM, Martin AO. Translocations are infrequent among couples having repeated spontaneous abortions but no other abnormal pregnancies. *Fertil Steril* 1989; 51: 811-4.
2. Boue A, Gallano P. A collaborative study of the segregation of inherited chromosome structural

arrangements in 1356 prenatal diagnoses. *Prenat Diag* 1984; 4: 45-67.

3. Mikkelsen M. Cytogenetic findings in first trimester chorionic villi biopsies: A collaborative study. In: Fraccaro G, Simoni G, Brambati B, eds. *First Trimester Fetal Diagnosis*. Berlin: Springer-Verlag; 1985, p.108.
4. Reid T, Landes G, Duckowski W, Klinger K, Ward D. Multicolor fluorescent in situ hybridization for the simultaneous detection of probe sets for chromosome 13, 18, 21, X and Y uncultured amniotic fluid cells. *Hum Mol Genet* 1992; 1: 307-13.
5. Schurs BM, Winston RML, Handyside AH. Preimplantation diagnosis of aneuploidy using fluorescent in situ hybridization: evaluation using chromosome 18 specific probe. *Hum Reprod* 1993; 8: 296-301.
6. Griffin DK, Handyside AH, Penketh JA, Winston RML, Delhanty JDA. Fluorescent in situ hybridization to interphase nuclei of human preimplantation embryos with X and Y chromosome specific probes. *Hum Reprod* 1991; 6: 101-5.
7. Griffin DK, Wilton LJ, Handyside AH, Winston RML, Delhanty JDA. Dual fluorescent in situ hybridization for simultaneous detection of X and Y chromosome - specific probes for the sexing of human preimplantation embryonic nuclei. *Hum Genet* 1992; 89: 18-22.
8. Griffin DK, Wilton LJ, Handyside AH, Atkinson GHG, Winston RML, Delhanty JDA. Diagnosis of sex in preimplantation embryos by fluorescent in situ hybridization. *BMJ* 1993; 306: 1382.
9. Rossant J, Pedersen RA. *Experimental Approaches to Mammalian Embryonic Development*. New York, NY: Cambridge University Press; 1986.
10. O'Brien MJ, Crister ES, First NL. Developmental potential of isolated blastomeres from early murine embryos. *Theriogenology* 1984; 22: 601-7.
11. Wilton LJ, Trounson AO. Biopsy of preimplantation mouse embryos: development of micro-manipulated embryos and proliferation of single blastomeres in vitro. *Biol Reprod* 1989; 40: 145-52.



12. Krzyminska UB, Lutjen J, O'Neill C. Assessment of the viability and pregnancy potential of mouse embryos biopsied at different preimplantation stages of development. *Hum Reprod* 1990; 5: 203-8.
13. Nijs M, Camus M, Van Stierteghem A. Evaluation of different biopsy methods of blastomeres from 2-cell mouse embryos. *Hum Reprod* 1988; 3: 999-1003.
14. Gordon JW, Gang I. Use of zona drilling for safe and effective biopsy of murine oocytes and embryos. *Biol Reprod* 1990; 42: 869-76.
15. Tang YX, Cohen J, Galansky BE, Malter H, Rosenwaks Z, Grifo JA. Mouse embryos biopsy: partial dissection versus acid Tyrode's for zona opening. *Hum Reprod* 1991; 6(suppl 1): 136.
16. Hardy K, Martin KL, Leese HJ, Winston RML, Handyside AH. Human preimplantation development in vitro is not adversely affected by biopsy at the 8-cell stage. *Hum Reprod* 1990; 5: 708-14.
17. Liu J, Lissens W, Devroey P, Van Steirteghem A, Liebaers I. Efficiency and accuracy of polymerase chain reaction assay for cystic fibrosis allele  $\Delta$  508. *Lancet* 1992; 339: 1190-3.
18. Morsy M, Takeuchi MD, Kaufmann R, Veeck L, Hodgen GD, Beebe SJ. Preclinical models for human biopsy and genetic diagnosis. Polymerase chain reaction amplification of DNA from single lymphoblasts and blastomeres with a mutation deletion. *Fertil Steril* 1992; 57: 431-8.
19. Liebaers A, Sermon K, Lissens W, Liu J, Devroey P, Tariatzis B, et al. Preimplantation Diagnosis. *Hum Reprod* 1992; 7: 107-10.
20. Verlinsky Y, Kuliev A. Micromanipulation of gametes and embryos in preimplantation genetic diagnosis and assisted fertilization. *Curr Opin Obstet Gynecol* 1992; 4: 720-5.