

## 자궁근종시 LHRH agonist (D-Trp6-LHRH) 치료에 따른 근종세포내 미세구조의 변화

연세대학교 의과대학 산부인과학교실

박기현 · 신명철 · 이보연 · 이병석 · 송찬호

### Electron Microscopic Ultrastructural Changes of Leiomyoma after Treatment with D-Trp6-Luteinizing Hormone Releasing Hormone

K.H. Park, M.D., M.C. Shin, M.D., B.Y. Lee, M.D., B.S. Lee, M.D. and C.H. Song, M.D.

*Department of Obstetrics and Gynecology, Yonsei University, College of Medicine*

#### = Abstract =

Long-term administration of luteinizing hormone-releasing hormone(LHRH) agonists, through a process of pituitary desensitization and down-regulation of receptors, inhibits the secretion of gonadotropin and sex-steroids and induces a reversible suppression of gonadal activity. This approach can be used as an effective endocrine therapy for some hormone-dependent tumors. We have used D-Trp6-LHRH, a long acting LHRH agonist, for the treatment of eleven patients with uterine leiomyomas, thereafter myomectomy was performed in seven cases and observed the ultrastructural changes of leiomyoma with an electron microscope.

The use of LHRH agonist may be effective in reducing the size of a myoma considerably by primarily inducing medical hypophysectomy and would allow easier surgical removal. Electron microscopic findings of myoma cells after the use of LHRH agonist included the following: loss of cristae and swelling nuclear chromatin, perinuclear vacuolation in cytoplasm. Bone mineral density was slightly decreased, however, the difference was not statistically significant.

#### 서 론

자궁근종은 하복부 동통, 질출혈, 불임등의 다양한 증상을 나타내는 여성에서 가장 흔한 골반내종양이다. 자궁근종의 치료는 그동안 수술적인 방법이 많이 사용되었으나 수술후 일어나는 합병증 및 위험성으로 인해 다른 치료방법이 시도되고 있다.

Luteinizing hormone releasing hormone(LHRH)의 구조가 1971년 Matao등과 Burgae등에 의해 밝혀진 후 반감기가 짧은 LHRH의 6번째 아노산을 D-아미노산으로 혹은 10번째 아미노산을 ethylamide로 대체함으로써 보다 작용시간이 긴 여러 종류의 LHRH agonists가 개발되었고 LH-RH agonists의 장기투여는 pituitary

desensitization과 수용체의 하강조절(down regulation)의 과정을 통하여 가역적인 hypogonadism을 유발해 gonadotropin과 sex steroids의 분비를 억제시킴을 이용하여 생식내분비계통뿐 아니라 다른 여러가지 질병의 치료에 시도되어 왔다(Meldrum et al., 1982; Lemay et al., 1982; Coddington et al., 1986).

자궁근종이 어떤 요인에 의해 유발되는지는 아직 확실치 않으나 일반적으로 estrogen이 관여하는 것으로 알려져 있는데 Pollow등이 국소적인 hyperestrogenism 상태가 자궁근종의 성장을 촉진한다고 제안하였고(Pollow et al., 1978), Wilson등이 정상자궁근보다 자궁근종에서 estrogen receptors의 농도가 더 높다(Wilson et al., 1980)고 보고한 이래 1983년 Filicori등이 LHRH agonist를 사용하여 자궁근종을 치료(Fil-

icori et al., 1983)한 이후 많은 연구보고가 있었다.(Coddington et al., 1986;Perl et al., 1987; West et al., 1987).

이에 저자들은 자궁근종으로 진단된 11명의 환자에서 LHRH agonists(Decapeptyl) 사용후 호르몬 수치의 변화와 자궁근종부피의 변화를 살펴 LHRH agonists 치료효과를 알아보고 치료후 자궁근종제거술을 시행한 7예에서 얻어진 조직의 전자현미경상 소견의 변화를 관찰하였으며 이와함께 혈중호르몬농도의 변화와 골밀도의 변화를 측정하였다.

### 연구대상 및 방법

Table 1. Indication of Treatment

Pt's no.	Age(yrs)	Indication
1	42	infertility
2	39	infertility
3	49	menorrhagia
4	34	infertility
5	21	menorrhagia
6	29	menorrhagia
7	38	infertility
8	24	menorrhagia
9	32	infertility
10	35	infertility
11	29	lower abdominal pain
Mean ± SD	33.8 ± 8.1	

연세대학교 의과대학 세브란스병원에 내원한 환자중 부인과적 내진과 초음파를 이용하여 자궁근종으로 진단된 11명의 폐경전 여성을 대상으로 하였다. 이들의 평균연령은 33.8세 있으며 모든 환자에서 정상적인 생리를 경험한적이 있으며 내원한 환자의 주소는 불임이 6예(55%), 과다월경이 4예(36%) 하복부동통이 1예의 순이었다(표 1).

치료를 시작하기 전에 환자의 병력과 이학적 검사를 시행하였고 혈액내 Estradiol(E<sub>2</sub>), 황체형성호르몬(Luteinizing hormone:LH), 난포자극호르몬(Follicular stimulating hormone:FSH) 등 호르몬 수치, 골밀도검사, 초음파검사를 시행하였다. Gonadotropin의 혈장내 농도는 폐경전 수치이었다. 치료중 매 4주마다 모든 증상과 부작용 그리고 월경력을 기록하였고 호르몬 수치를 측정하기 위해 채혈된 혈액은 assay전 까지 -21°C에 저장하였다.

장기간 약효를 나타내는 microencapsulated LHRH analogue인 Decapeptyl(D-Trp6-LHRH in biogradable microcapsules, Ferring B.V., Haarlem, the Netherlands) 3.75mg을 매 4주마다 6개월간 근육주사하였다.

초음파(Aloka SSD-280, 3.5MHz)를 이용한 자궁근종의 부피는 동일한 사람에 의하여 측정되었고 종양의 부피공식(4/3 × 3.14 × R<sup>3</sup>, R:each radius of dimension)을 이용하여 계산되었다(Shawker et al., 1980).

LHRH agonist의 6개월간의 치료후 자궁근종

Table 2. Hormone levels before and after GnRH-analogue treatment

Pt. no	E2 (pg/ml)		LH (mIU/ml)		FSH(mIU/ml)	
	before	after	before	after	before	after
1	87	<20	12.	4.4	8.0	<2.7
2	50.0	<20	6.1	4.7	9.0	<2.7
3	39.2	<20	10.5	5.5	7.5	<2.7
4	21.2	<20	6.0	1.7	4.5	<2.7
5	88.9	<20	14.5	7.6	5.2	<2.7
6	45.4	<20	11.2	7.6	8.8	<2.7
7	99.0	<20	10.5	3.0	10.9	<2.7
8	54.0	<20	13.0	2.7	7.5	<2.7
9	61.0	<20	10.5	3.5	8.5	3.5
10	57.0	<20	12.5	5.5	9.3	4.0
11	75.5	<20	12.6	4.7	8.5	4.5
mean	61.7 ± 23.6	<20	10.9 ± 2.7	4.3 ± 1.6	8.0 ± 1.8	<2.5

p value <0.001.

의 부피감소를 보여준 7예에서 특별한 합병증 없이 자궁근종제거술을 시행할 수 있었고 수술 후 제거된 자궁근종조직의 절편을  $-70^{\circ}\text{C}$ 에 보관한 후 전자현미경으로 조직의 세포내 변화를 관찰하였다. 골밀도는 Dual photon absorption-metry로 spine, femur neck, Ward's triangle, 그리고 trochanter 네 부위에서 측정하였다.

이상의 data는 two tailed student's t-test로 통계처리하였다.

## 결 과

치료전과 치료후의 혈중  $\text{E}_2$ 농도는 전예에서 감소하여 치료전 평균  $61.7 \pm 23.6\text{pg/ml}$ 에서 치료후 평균  $200\text{pg/ml}$ 이하 즉 폐경후 수준으로 떨어졌고 LH와 FSH도 평균  $10.9 \pm 2.7$ ,  $8.0 \pm 1.8\text{mIU/ml}$ 에서 각각  $4.3 \pm 1.6$ 과  $2.5\text{mIU/ml}$ 이하로 유의있는 감소를 보였다( $p < 0.001$ )(표 2).

LHRH agonists 치료후의 자궁근종 부피는 2예를 제외한 9예에서 전부 감소하였으며 전체 평균적으로  $479 \pm 51\text{cm}^3$ 에서 치료후  $223 \pm 33\text{cm}^3$ 으로 평균 처음 부피의  $43.7 \pm 8.0\%$ 로 감소하였다( $p < 0.001$ )(표 3).

치료중 환자의 부작용으로는 무월경(11/11), hot flush(10/11), vaginal dryness(8/11), vaginal spotting(3/11), reduction of breast size(2/11), 두통(1/11)의 순으로 나타났다(표 4).

치료전과 치료후의 골밀도의 변화는 처음 0.

**Table 3.** Characteristics of the patients, volume of leiomyoma, before and after therapy and clinical response

Pts no.	Initial vol. (cc)	Vol. at end of tx (cc)	Percentage of reduction
1	332	4	1.2
2	449	64	14.3
3	727	442	60.8
4	235	12	5.1
5	443	213	48.1
6	553	125	22.6
7	37	38	100.0
8	1380	1470	106.5
9	530	60	11.3
10	350	10	2.9
11	240	10	4.2
Mean $\pm$ SD	$479 \pm 51$	$223 \pm 33$	$43.7 \pm 8.0$

$p < 0.001$

$98 \pm 0.09\text{g/cm}^2$ 에서 치료후  $0.92 \pm 0.09\text{g/cm}^2$ 로 약간 감소하였으나 통계적으로 의의는 없었다(표 5).

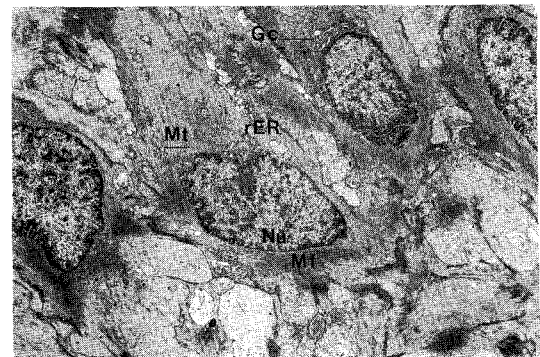
치료를 받지않은 자궁근종의 광학현미경소견으로 전형적인 whorling pattern을 갖는 방추형 세포로 치료후에도 특별한 변화는 관찰할 수 없었다. 치료를 받지않은 자궁근종세포의 전자현미경소견은 전형적인 focal density를 갖는 평행으로 달리는 myofilaments을 보이면서 rough Endoplasmic Reticulum(rER), mitochondria등의 cytoplasmic organelle은 비교적 잘 유지되어 있다(그림 1). 6개월간의 치료를 받은후 자

**Table 4.** Side effect of treatment

Side effect	No. of patients
Amenorrhea	11
Hot flush	10
Vaginal dryness	8
Vaginal spotting	3
Reduction of breast size	2
Headache	1

**Table 5.** Bone mineral density(gm/cm<sup>2</sup>) before and after treatment

Site	Before tx	After tx
Spine	$1.29 \pm 0.14$	$1.21 \pm 0.12$
Femur neck	$0.96 \pm 0.10$	$0.90 \pm 0.07$
Ward's triangle	$0.88 \pm 0.08$	$0.82 \pm 0.09$
Trochanter	$0.78 \pm 0.06$	$0.75 \pm 0.09$
Mean $\pm$ SD	$0.98 \pm 0.09$	$0.92 \pm 0.09$



**Fig. 1.** LHRH agonist 치료를 받지 않은 자궁근종세포. Mt:mitochondria, rER:rough endoplasmic reticulum, Nu:nucleus, Mf:myofilaments, Gc:golgi complex( $\times 5,000$ ).

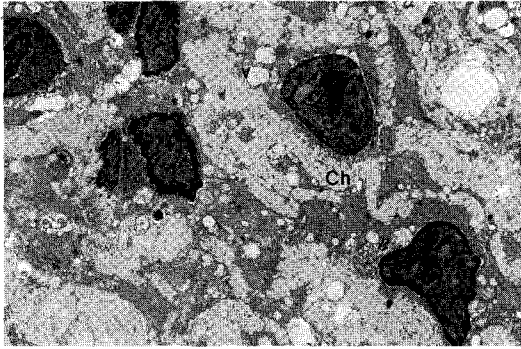


Fig. 2. 6개월간의 LHRH agonist 치료를 받은 자궁근종세포. Ch:chromatin, v:vacuole( $\times 8,000$ ).

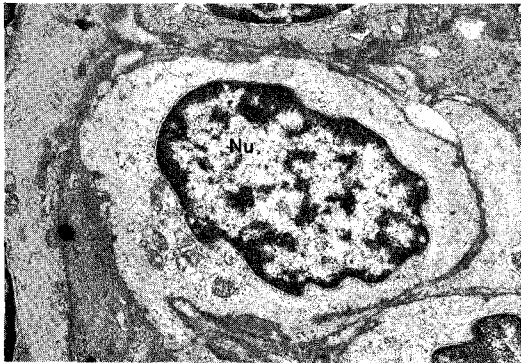


Fig. 4. 6개월간의 LHRH agonist 치료 후의 자궁근종세포. Nu:nucleus( $\times 12,000$ ).

궁근종제거술로 제거된 자궁근종의 전자현미경 소견으로는 뚜렷하게 clumping된 chromosome을 볼 수 있고 vacuolation의 증가를 관찰할 수 있었다(그림 2). 더욱 확대시킨 사진상 mitochondria가 상당히 팽창되어 있고 cristae의 소실이 나타나며 rER이 dilatation되어 있는 등 퇴행성변화를 관찰할 수 있다(그림 3).

또한 cytoplasm내에 전형적인 myofilaments를 관찰할 수 없었다(그림 4).

## 고 찰

자궁근종은 부인과 영역에서의 가장 흔한 종양의 하나로 고식적인 치료방법외에 다른 치료방법을 찾고자 그간 많은 연구가 있었다. 자궁근종이 임신시나 외인적인 estrogen투여시 크기가 증가하고 관여하는 것으로 알려져 있으며 여러 사람에 의해 estrogen 의존적임이 보고되어 있다(Pollow et al., 1978; Wilson et al., 1980). 자궁근종의 estrogen receptors의 농도는 men-

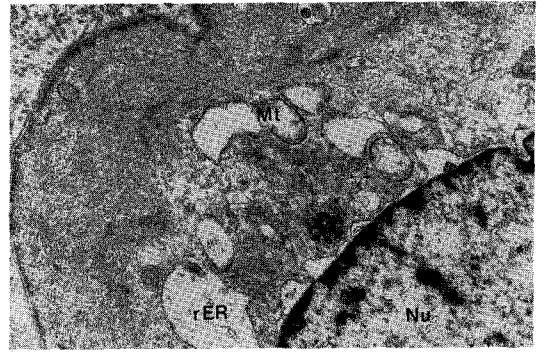


Fig. 3. 6개월간의 LHRH agonist 치료를 받은 후의 자궁근종세포. Mt:mitochondria, rER:rough endoplasmic reticulum, Nu:nucleus( $\times 20,000$ ).

strual cycle에 맞추어 혈중내  $E_2$ 의 활성도에 따라 다양함이 보고되었고 또한 endometrial hyperplasia가 submucous leiomyomata의 주위에서 발견됨을 보아 국소적인 높은 estrogen여건이 자궁근종 발생의 원인이 되는 것으로 추측된다(Deligdish et al., 1970; Farrer Brown et al., 1970).

Hypoestrogenism상태를 유발하여 호르몬 의존적인 종양의 성장을 억제시키는 LHRH agonists장기투여의 치료방법은 매우 장래가 밝다(Schally et al., 1984). 몇몇의 group에서 자궁근종의 치료에 LHRH agonists를 사용하여 좋은 임상결과를 보고하였다(Healey et al., 1984; Maheux et al., 1984; Van Leusden et al., 1986). D-Trp6-LHRH는 이전부터 전립선 악성종양, 유방암, 조발사춘기, 자궁내막증식증, 다낭성 난소 증후군(polycystic ovary)과 동반된 hyperandrogenism, 과거부터 시행되어온 배란유도가 실패한 불임 여성에서의 배란유도등에 사용되어 왔다(Schally et al., 1984; Zorn et al., 1986).

이에 저자들은 11명의 자궁근종을 갖는 환자의 치료를 기술했으며 대상된 환자의 나이는 다양하고 또한 자궁근종의 크기에서도 큰 차이가 있었다. 우리가 사용한 LHRH analogue는 native LHRH보다 약 100배의 potency가 있다(Schally et al., 1984). D-Trp6-LHRH depo form의 사용으로 치료를 단순화할 수 있는 큰 이점이 있었고 이 주사는 일시적으로 pituitary와 ovary를 suppression시켜 FSH와 LH를 각각 10mIU/ml 이하로 그리고  $E_2$  level을 30pg/ml이하로 내려 30-40일간을 유지시킨다(Happ et al., 1987). 6개월간의 치료주기동안 모든 환자가 비교적 잘 견디어 내었으며 치료중의 부작용중 hot flush,

vaginal dryness, spotting등은 치료의 효과에 비해 무시될 수 있었다.

Serum E<sub>2</sub>(Estradiol)의 폐경후 수준으로의 감소는 모든 환자에서 일어났고 이러한 반응은 Coddington등이 보고한 경우와 비슷했다. 치료의 효과를 높이기 위해 월경주기의 어느 phase에 치료를 시작하는가에 대한 여러보고가 있다. Healy등은 난포기의 초기(early follicular phase)에 치료를 시작할 경우 처음에는 오히려 estrogen의 증가를 자극하므로 황체기의 시작함이 더 나은 효과를 나타낸다고 보고하였으나 (Healey et al., 1984) 초기 난포기에 투여한 것과 황체기에 투여한 것에 유의한 차이는 없었다 한다(West et al., 1987; Golan et al., 1989). 다만 초기 난포기에 시작하는 경우 월경주기 2일째에 시작한 경우가 5일째에 시작한 경우보다 난소기능의 억제제가 더욱 확실하다는 보고가 있다(DeFazio et al., 1985). D-Trop6-LHRH를 매일 피하주사한 경우 E<sub>2</sub> suppression curve를 3부류로 구분할 수 있는데(Perl et al., 1987) 각각의 형태의 suppression curve와 자궁근종부피의 감소 정도 사이에 어떤 비례적인 상관관계는 없었고(Golan et al., 1989) 우리의 연구결과에서도 E<sub>2</sub>수치의 감소와 자궁근종부피감소와의 상관관계는 보여주지 못했다. LH, FSH level의 suppression은 E<sub>2</sub> level의 감소와 일치함을 보여주었다. LHRH agonists의 투여 후 LH, FSH의 혈중농도는 양측모두에서 감소를 보여주었는데 West등에 의해 보고된 경우는 LH 농도만 suppression되었다(West et al., 1987).

자궁근종부피는 대부분의 환자에서 상당한 감소가 일어났으나 2예에서 적당한 호르몬반응과 임상적인 증상의 호전에도 불구하고 어떤 변화도 보여주지 않았다. 효과있는 부피감소는 반드시 severe hypoestrogenism이 필요한 것이 아니고 개개의 sensitivity와 연관이 있으며<sup>32)</sup> 이는 자궁근종의 이차적변성이나 세포형태의 비율등에 의한 차이때문이 아닌가 생각된다(Perl et al., 1987). 전체적인 자궁근종부피의 평균감소는 66.3%를 나타내었는데 다른 이들에게서 발표된 37-70%의 부피감소와 비교할 볼때 비슷한 결과를 보여주었다(Coddington et al., 1986; West et al., 1987; Golan et al., 1989).

Perl등에 의하여 종양크기의 감소에 혈중 E<sub>2</sub>의 빠른 저하가 필요함이 보고되었다(Perl et al., 1987) 치료시작후 일어나는 크기감소는 자연적인 폐경시 기대되는 것보다 다소 빠른데 이

것은 LHRH-a의 치료로 결과되는 hypoestrogenic state의 매우 빠른 유도가 자연적인 폐경시 일어나는 것보다 자궁근종세포에 더 큰 영향을 미치는 것 같다. 반면 난소의 steroidogenesis의 억제에 대한 간접적인 작용이외에 자궁근종에 대한 직접적인 효과가 있을 가능성에 대한 보고도 있다(Coddington et al., 1986).

Steroid는 특이한 cytoplasmic proteins에 의해 target tissue에 선택적으로 보존되고 이 steroid-protein의 상호작용이 새로운 단백질 합성을 시작 시키는데(Jensen et al., 1962) 따라서 조직의 성장과 receptor protein의 생성을 포함하는 세포의 생성물의 분비를 촉진시킨다(Wilson et al., 1980). Estrogen투여시 자궁의 RNA합성이 자극을 받는 것은 초기의 주된 반응임은 잘 알려져 있다(Hamilton et al., 1963). Cellular RNA의 대부분은 ribosomal RNA이고 estrogen투여시 자궁의 ribosome의 합성이 증가한다(Ross et al., 1967). 따라서 rough endoplasmic reticulum이 크기가 상당히 증가하고 훨씬 더 많은 ribosome이 부착하게 되며 golgi complex 또한 크기가 증가한다(Laguens et al., 1964). 이에 LHRH agonist의 투여는 medical hypophysectomy를 유발시켜 혈중내의 E<sub>2</sub>수치를 감소 시킴으로써 역현상을 일으켜 전자현미경소견상 전형적인 myofilaments의 소실과 mitochondria의 팽창 및 cristae의 소실을 보여 주었으며 핵내의 chromatin의 응집 및 lysosome, vacuole의 증가를 보여주는 퇴행성변화가 뚜렷하였다.

치료에 대한 최대의 효과를 보여주는 기간은 상당히 중요한 임상적 의미를 갖는다. Maheux등에 의하면 3개월간이 최대이고 그 이후는 감소가 없거나 오히려 증가한다고 보고되었으나 대개의 경우 감소율이 줄어들기는 하나 6개월까지는 감소의 효과를 볼 수 있었다(Maheux et al., 1984; Perl et al., 1987; Golan et al., 1989). 따라서 이러한 유의 치료는 비용이 많이 들고 장기간의 hypoestrogenism상태로 빠질 잠재적인 위험성 때문에 치료의 최대의 효과를 나타내기 위해 필요이상으로 계속되어서도 안된다.

또한 장기간의 GnRH-a치료후에 이루어진 ovarian suppression동안에 유발되는 bone loss의 가능성을 매우 신중하게 고려해야만 한다. Dual photon absorptionmetry(DPA)에 의한 Bone mineral density(BMD)의 측정이 quantitative computerized tomography보다 더 정확하고 ionizing radiation에 노출될 기회가 적으며 값이 저

럼한 장점이 있다(Chestnut et al., 1987; Ryan et al., 1987; Tummon et al., 1988). 6개월간의 치료후의 BMD의 변화는 lumbar spine, femur neck, ward's triangle, trochanter의 4부위에서 DPA로 측정하여 약간의 감소는 있었으나 통계학적으로 의의는 없었으며 이것 또한 다른 연구자들에 의해 보고된 것과 같은 결과를 보여주었다.

LHRH agonist는 지금까지의 연구로 볼때 자궁근종의 치료에 다른 한 방법으로 사용될 수 있다고 제안하는데 전자궁적출술이 바람직하지 못한 아기를 원하는 젊은 환자에서 자궁근종의 크기를 줄여 기술적으로 수술을 용이하게 하고 출혈을 감소시켜(Maheux et al., 1987) 수술후 합병증을 줄일 수 있는 경우에 국한시켜야 하며 몇개월의 GnRH-a 치료후 원래의 크기로 환원되는 성향이 있기 때문에(Friedman et al., 1987) 폐경기에 가까운 여성에 한해서 시행하여 치료후 자연적으로 폐경에 유도되도록 하여야 한다. 이러한 문제를 해결하기 위해 낮은 용량의 GnRH-a, progestines, tamoxifen과 같은 estrogen receptor blocker등에 의한 처음의 부피감소를 유지시킬 수 있는 방법을 모색하고 있다(Coutinho et al., 1986). 그러나 복합치료에 의한 효과가 확실해질 때까지는 이에 대한 더욱 많은 임상적인 연구가 필요할 것으로 생각된다.

## 결 론

연세대학교 의과대학 세브란스병원에 내원한 11명의 자궁근종으로 진단된 폐경전여성을 대상으로 LHRH agonist인 D-Trp6-LHRH을 사용하여 치료를 하였으며 치료후 자궁근종제거술을 시행한 7명의 예에서 얻어진 조직을 전자현미경으로 관찰하여 다음과 같은 결론을 얻었다.

1. 6개월간의 LHRH agonist의 치료로 11명 모두에서 medical hypophysectomy를 효과있게 유발시켜 혈중 LH, FSH, E2농도가 감소되었다( $p < 0.001$ ).

2. 전혀 반응을 보이지 않은 2예를 포함해 평균  $66.3 \pm 8.0\%$ 의 자궁근종부피의 감소를 보여주었다.

3. LHRH agonists의 사용후 자궁근종세포의 전자현미경적 변화는 mitochondria의 cristae의 상실과 swelling, myofilaments의 상실, lysosome, perinuclear vacuolation의 증가 그리고

nuclear chromatin의 clumping등의 퇴행성 변화를 관찰할 수 있었다.

4. 6개월간의 LHRH agonists사용후 골밀도의 변화는 약간의 감소는 있었으나 그 차이에 통계학적 의의는 없었다.

## 인 용 문 헌

- Chestnut CH:Noninvasive methods of measuring bone mass. In the osteoporotic syndrome, Edited by LV Avioli, Orlando, Grune and Stratton 1987, p34.
- Coddington CC, Collins RL, Shawker TH, Anderson R, Loriaux DL, Winkel CA:Long acting gonadotropin hormone-releasing hormone analog used to treat uteri. *Fertil Steril* 1986, 45, 624.
- Coutinho EM, Boulanger GA, Goncalves MT:Regression of uterine leiomyomas after treatment with gestrinone, an antiestrogen, antiprogestosterone. *Am J Obstet Gynecol* 1986, 155, 761.
- DeFazio J, Meldrum DR, Lu JKH, et al.:Acute ovarian responses to a long-acting agonist of gonadotropin-releasing hormone in ovulatory women and women with polycystic ovarian disease. *Fertil Steril* 1985, 44, 453.
- Deligdish L, Loewenthal M:Endometrial changes associated with myomata of the uterus, *J Clin Pathol* 1970, 23, 676.
- Farrer-Brown G, Beilby JOW, Tarbit MH:The vascular patterns in myomatous uter, *J Obstet Gynaecol Br Commnw* 1970, 77, 967.
- Filicori M, Hall DA, Loughlin JS, Rivier J, Vale W, Crowley WF:A conservative approach to the managment of uterine leiomyoma: Pituitary desensitization by a luteinizing hormone-releasing hormone analogue. *Am J Obster Gynecol* 1983, 147, 726.
- Friedman AJ, Barbieri RL, Benacerraf BR, Schiff I:Treatment of leiomyomata with intranasal or subcutaneous leuprolide, a gonadotopin-releasing hormone agonist. *Fertil Steril* 1987, 48, 560.
- Golan A, Ron El R, Bukovsky I, Herman A, Schneider D, Caspi E:D-Trp-6-luteinizing hormone-releasing hormone microcapsules

- in the treatment of uterine leiomyomas. *Fertil Steril* 1989, 52, 406.
- Hamilton TH: Isotopic studies on estrogen-induced accelerations on ribonucleic acid and protein synthesis. *Proc Nat Acad Sci U.S.A.*, 1963, 49, 373.
- Happ J, Schutheiss H, Jacobi GH, Wenderoth UK, Buttenschon K, Miesel K, Sphan H, Hor G: Pharmacodynamics, Pharmacokinetics, and Bioavailability of the prolonged LH-RH agonist Decapeptyl-SR. Hormonal manipulation of Cancermonograph series of the European Organisation for Research on treatment of cancer. Vol 18, Edited by JGM, New Jersey, Klijn Raven Press 1987.
- Healey DL, Fraser HM, Lawson SL: Shrinkage of a uterine fibroid after a subcutaneous infusion of a LH-RH agonist. *Br Med J* 1984, 289, 1267.
- Jensen EV, Jacobson HI: Basic guides to the mechanism of estrogen action. *Recent Prog Horm Res* 1962, 18, 387.
- Laguens R, Lagrutta J: Fine structure of human uterine muscle in pregnancy. *Am J Obstet Gynecol* 1964, 89, 1040.
- Lemay A, Maheux R, Faure N, Jean C, Fazekas ATA: Reversible hypogonadism induced by a luteinizing hormone-releasing hormone (LH-RH) agonist (Buserlin) as a new therapeutic approach for endometriosis. *Fertil Steril* 1984, 41, 863.
- Lemay A, Quesnel G: Potential new treatment of endometriosis: reversible inhibition of pituitary ovarian function by chronic intranasal administration of a luteinizing hormone-releasing hormone (LH-RH) agonist. *Fertil Steril* 1982, 38, 376.
- Maheux R, Guilloteau CH, Lemay A, Bastide A, Fazekas ATA: Luteinizing hormone-releasing hormone agonist and uterine leiomyoma: a pilot study. *Am J Obstet Gynecol* 1985, 152, 1034.
- Maheux R, Guilloteau C, Lemay A, Bastide A, Fazekas ATA: Regression of leiomyomata uteri following hypoestrogenism induced by repetitive luteinizing hormone-releasing hormone agonist treatment: preliminary report. *Fertil Steril* 1984, 42, 644.
- Maheux R, Lemay A, Merat P: Use of intranasal luteinizing hormone-releasing hormone agonist in uterine leiomyomas. *Fertil Steril* 1987, 47, 229.
- Meldrum DR, Chang RJ, Lu J, Vale W, Rivier J, Judd HL: "Medical oophorectomy" using a long acting GnRH agonist: a possible new approach to the treatment of endometriosis. *J Clin Endocrinol Metab* 1982, 54, 1081.
- Perl V, Marquez J, Schally AV, Comaru-Schally AM, Leal G, Zacharias S, Gomez-Lira C: Treatment of leiomyomata uteri with D-Trp6-luteinizing hormone releasing hormone. *Fertil Steril* 1987, 48, 383.
- Pollow K, Geilfuss J, Boquoi E, Pollow B: Estrogen and progesterone-binding proteins in normal human myometrium and leiomyoma tissue. *J Clin Chem Clin Biochem* 1978, 16, 503.
- Ross R, Klebanoff SJ: Fine structural changes in uterine smooth muscle and fibroblasts in response to estrogen. *The Journal of Cell Biology* 1967, Vol 32.
- Ryan WG: Prevention and treatment of osteoporosis. *Compr Ther* 1987, 13, 51.
- Schally AV, Comaru-Schally AM, Redding TW: Antitumor effects of analogs of hypothalamic hormones in endocrine-dependent cancers. *Proc Soc Exp Biol Med* 1984, 175, 259.
- Schally AV, Redding TW, Comaru-Schally AM: Potential uses of analogs of luteinizing hormone-releasing hormone in the treatment of hormone-sensitive neoplasms. *Cancer Treat Rep* 1984, 68, 281.
- Schriock E, Monroe SE, Henzl M, Jaffe RB: Treatment of endometriosis with a potent agonist of gonadotropin-releasing hormone (nafarelin). *Fertil Steril* 1985, 44, 583.
- Shawker TM: Monitoring response in therapy. In abdominal Ultrasound in the Cancer Patient, Edited by DJ Brascho, TH Shawker. New York, John Wiley and Sons 1980, p113.
- Shaw RW, Fraser HM, Boyle H: Intranasal treatment with luteinizing hormone releasing hormone agonist in women with endometriosis.

- Br Med J* 1983, 287, 1667.
- Tummon IS, Ali A, Pepping ME, Radwanska E, Binor Z, Dmowski WP: Bone mineral density in women with endometriosis before and during ovaarian suppression with gonadotropin-releasing hormone agonists of dannazol *Fertil Steril* 1988, 49, 792.
- Van Leusden HAIM: Rapid reduction of uterine myomas after short-term treatment with microencapsulated D-Trp6-LH-RH *Lancet* 1986, 2, 1213.
- West CP, Lumsden MA, Lawson S, Williamson J, Baird DT: Shrinkage of uterine fibroids during therapy with goserelin (Zoladex): luteinizing hormone-releasing hormone agonist administrated as a monthly subcutaneous depot. *Fertil Steril* 1987, 48, 45.
- Wilson EA, Yang F, Rees ED: Estradiol and progesterone binding in uterine leiomyomata and in normal uterine tissues. *Obstet Gynecol* 1980, 55, 20.
- Zorn JR, Tanger C, Roger M, Grenier J, Comaru-Schally AM, Schally AV: Therapeutic hypogonadism induced by a delayed-release preparation of microcapsules of D-Trp6-luteinizing hormone releasing hormone: a preliminary study in eight women with endometriosis. *Int J Fertil* 1986, 31, 11.
-