

자궁내 피임장치와 동반된 골반방선균증 1례

인천 중앙길병원 산부인과

강정운 · 김원철 · 박은희 · 박지홍 · 신면우

A Case of Pelvic Actinomycosis Superimposed in IUD Carrier

Jung Woon Kang, M.D., Won Cheol Kim, M.D., Yeun Hee Park, M.D.,
Gee Hong Park, M.D. and Meun Woo Shin, M.D.

Department of Obstetrics & Gynecology, Incheon Jung-Ang Gil's General Hospital

= Abstract =

Pelvic actinomycosis, usually a complication of an intrauterine device, is uncommon and may present a diagnostic dilemma because of an atypical clinical presentation. This organism is very difficult to culture, and most actinomycosis is actually identified by histologic feature in pathologic specimens. Authors have experienced a case of pelvic actinomycosis associated with an intrauterine device and reported with a review of literatures.

서 론

방선균증은 만성적 화농성질환으로 육아조직 및 섬유조직 증식을 유발하여 종괴형성과 배출 농무를 발생시키는 부인과 영역에서는 매우 드문 질환으로 알려져 있으며, 인간에서의 방선균증의 원인균은 주로 *actinomyces israelii*이며, 구강 및 편도, 대장에 비병원상태로 기생하는 균으로, 정상적으로 여성의 질에는 존재하지 않는다. 대개는 점막손상이 선행되었을때 침투하여 병변을 형성하여 파급시키는 것으로 알려져 있다.

인간에서의 방선균증이 1878년 Israel에 의해 최초로 언급된 이후 현재 세계적으로 약 400예(Keebler등 1983) 정도의 골반 방선균증이 보고되어 있다. 또한 1973년 Handerson이 자궁내 장치와 동반된 골반방선균증을 보고한 이후 현재 약 60예(Hegar등 1979)의 보고가 있고, 국내에서는 1982년 이등이 최초로 보고한 이후 약 8예의 보고가 있다.

저자들은 1992년 4월 인천 중앙길병원 산부인과에서 자궁내장치와 동반되어 발생한 골반방선균증 1예를 경험하였기에 문헌과 함께 보고하는 바이다.

증 례

환 자: 차○○, 44세 2-0-4-2.

주 소: 입원 1개월 전부터 하복부 동통 및 약 3개월간의 배변장애.

기왕력: 약 15년 전부터 자궁내 피임장치로 Lippes Loop를 삽입하고 있었다.

현병력: 내원전 약 1개월 전부터 약간의 질분비와 하복부 동통이 있었으며, 수일전, 개인 산부인과에서 자궁근종이 있다하여 수술받기 위하여 본원에 입원하였다.

월경력: 초경은 16세, 주기는 30일 주기로 규칙적이었고, 지속기간은 5-7일, 양은 중등도였으며, 최종월경 시작일은 92년 3월 20일이었고, 월경시 월경통이 있었다.

초진소견: 체중 55kg, 영양상태는 양호한 상태였으며, 혈압, 맥박, 호흡수는 정상이었고, 체온은 37.4°C로서 미열이 있었으며, 심장 및 폐는 특이소견 없었다.

이학적 소견: 복부에서 왼쪽 하복부에 쌍수권대크기의 단단한 종괴가 촉지되었으며 촉진시에 압통을 호소하였다. 직장의 수지검사상 골반내 종괴에 직장이 눌러 있었으며 직장하부에 심한 윤상협착이 있었다.

내진소견: 자궁은 정상보다 약간 커진상태로 촉진되었고 약간의 이동성이 있었으며 압통을 호소하였고, 질 및 자궁경관은 특이소견이 없었다.

검사소견: 혈액소견은 혈색소치 10.7gm/dl, 적혈구용적 30.6%, 백혈구수 17.660/mm³, 혈소판수 588.000/mm³, 소변검사에서는 당은 검출되지 않았고, 뇨단백 및 세균은 검출되지 않았으며, 간기능 검사도 정상이었다.

흉부 X-선 검사 및 심전도 검사: 정상이었다.

정맥성 신우조영술: 우측 신장의 수신증 및 좌측 신장의 비기능성 신장과 골반내 종양에 의한 우측 수뇨관과 방광의 압박소견이 있었다.

직장경검사: 항문 상방 10cm에서 둥근 직장종괴가 있어 생검 실시하여 조직소견상 만성염증으로 나타났다.

방광경검사: 방광점막은 정상이었다.

복부 초음파소견: 경계가 불분명하고 Echogenic한 7.5×6.5×8.0cm 크기의 종괴가 자궁의 좌측에 보였으며,

전산화 단층촬영상: 골반강 내에서 불규칙한 종괴병소가 직장전방을 침습하는 양상을 보였으며, 병소가 자궁과 난소로부터 격리되어 있지 않았다.

이상 검사소견을 종합한 결과 심한 유착이 동반된 골반내 악성종양이 양측수뇨관과 직장을 침범하여 주위장기들을 압박하고 있는 것으로 생각되어 직장 조루술의 가능성까지 고려하여 전신마취하에 진단적 개복술을 시행하였다.

수술소견: 약 100cc 정도의 장액혈액상의 복수가 복강내에 고여 있었으며, 양측 자궁 부속기와 자궁 및 장과 망막 사이의 심한 유착으로 자궁과 자궁 부속기의 구별이 어려웠으며, 좌측 자궁 부속기로 생각되어지는 7.5×6.0×6.0cm 정도의 종괴는 좌측 골반내 복벽과 직장부위에 단단히 유착되어 있어 난소에서 유래된 악성종양으로 여겨져서 종괴를 절제하여 동결절편 조직검사를 의뢰하였다. 조직검사결과 악성종양의 소견은 없었으며, 심한 만성적 염증과 농양으로 나와서 가능한 범위에서 장과 복벽사이의 자궁과 자궁부속기를 박리하여, 전자궁 절제술을 시행하였다. 직장장막에도 염증성 변화로 단단하고 부서지기쉬운 종괴모양을 하고 있었으나, 동결절편 조직검사상 악성이 아니라 염증성 변화로 진단되어 결장조루술은 시행치 않았다.

병리학적 소견: 자궁의 크기는 10×5.0×4.0cm 이었고 적출된 자궁경부 및 자궁내막과 자궁근층은 육안적으로 정상소견을 보였으며, 적출된

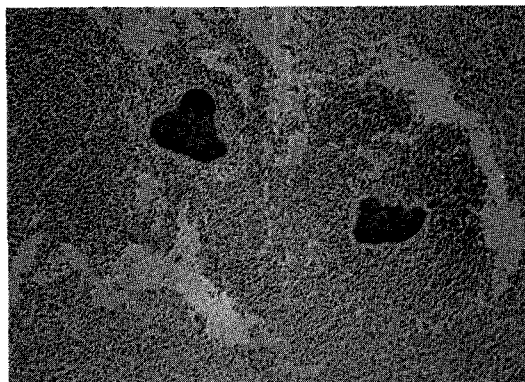


Fig. 1. Sulfur granule, bordered by numerous neutrophils(H & E, ×100).

좌측 부속기의 크기는 7.5×6.0×6.0cm 이었고, 종괴 절편에서는 황갈색 농양을 형성하고 있었다. 또한 농양 주변부에 방선균에 나타나는 전형적인 황과립을 포함한 병소를 볼 수 있었으며(그림 1), 수지상 균사를 나타냈다. 또한 이 균사는 황산성 및 그람 염색에 양성을 나타내었다.

수술후 진단: 자궁내 피임장치와 동반된 골반 방선균증

수술후 경과: 수술전에도 미열이 있었으며, 수술후 조직학적 확진이 나오기전 1주일간 cephalosporine 제 2세대 항생제를 정주하였으나 수술후 5일째 부터 하루 한차례씩 38℃의 고열이 있었으며, 조직검사상 방선균으로 진단되어 하루에 Penicillin 2000만 단위씩 4주간 정주하였으며, 그후 경구용 페니실린 제재로 바꾸어 퇴원하였고, 약 6개월간 외래에서 경구용 페니실린 제재를 투여하였고, 임상적, 이학적 검사상 양호한 상태를 보였다.

고 찰

1857년 Lebert가 인체에서 방선균증을 기술한 이후 1877년 Bollinger가 소 악골의 육종같은 응어리에서 진균을 추출하여 처음으로 Actinomyces Bovis라고 명명하였고(Emmons 등 1977), 1885년 Israel이 인체에서 A. Bovis와 유사한 진균을 배양하여 A. Israelii라고 명명하였지만(Emmons 등 1977) 오랜동안 두 진균은 같은 종으로 여겨져 왔다. 그러나 1940년 Erikson에 의하여 형태학적, 생화학적, 혈청학적으로 A. Bovis와 A. Israelii는 서로 다른종 이라는 것이 입증되었다. 인체에서 방선균증을 일으키는 A. Israelii는 혐기성이며 구강 및 대장에서 정상적

으로 비병원 상태로 존재하며 질이나 자궁내막에는 존재하지 않는다(Harvey 등 1975; Lomax and Thornton 1976).

방선균이 체내에서 질병을 일으키는 경로는 대략 두가지 경로가 있는데, 첫째는 구강이나 장 점막이 손상되어 국소적으로 주위조직에 파급되어 염증을 일으키고(Stanley, 1980; Pine and Overman 1963), 드물지만, 혈행성 또는 임파성으로 파급되어(Spinala 등 1981) 염증을 일으키는 내인성 감염이 있고, 둘째는 결장에서 회음부와 질을 거쳐서 상부 생식기에 감염을 일으키는 직접감염이 있는데(Waksman and Henrici 1943), 복부 방선균증의 대부분은 장 점막손상에 의한 내인성감염에 의한 것이다.

1973년 Brown의 보고에 의하면 조사된 환자 181명중 81명에서 점막손상을 유발하는 선행질환이나 수술기왕력이 감염 소인으로 작용하였으며 나머지 100명에서는 감염을 유발시키는 선행질환을 발견할 수 없었지만 미세한 치아손상등의 가능성은 배제할 수 없었다. 또한 감염에 대한 숙주의 방어와 면역에 대해서는 현재까지 잘 알려져 있지 않으나(Weese and Smith 1975)는 백혈병, 신증, 전이성 악성 종양등의 환자에서 방선균은 기회감염을 일으킨다고 하였다.

방선균증은 모든 연령층에서 발생되며(Drake, 1976), 특히 1973년 Brown의 보고에 의하면 30-60세 사이에 호발하며 또한 남자와 여자의 감염 비는 4:1로 보고되었다. Cope(1938)에 의하면 방선균증의 호발부위는 경안부 63%, 복부 22%, 흉부 15%로 보고하였지만 Weese(1975년), Berardi(1979년)등의 보고에 의하면 23-50%까지 복부의 발생빈도가 높아져있다(Weese and Smith 1975; Berardi, 1979). 1973년 Handerson이 자궁내 장치와 동반된 골반 방선균증을 보고한 이후 1982년 Ballicent는 자궁내 장치를 사용하는 여성에서의 유병률은 1.6-5.3% 정도로 보고하였다.

복부 방선균증 환자의 대부분은 급성충수염이나 응급 장수술의 수술 기왕력이 있었으며(Berardi, 1979), 염증의 대부분이 회맹장 부위에서 나타나 회맹장압, 장결핵, 회맹장 amebiasis로 종종 오진된다(Eastridge 등 1972). MacCarty(1955년)등은 여성 골반장치의 방선균증 155예중 144예가 충수돌기 또는 회맹장 부위로부터 감염 가능성을 보고하였다. 또한 우측 자궁부속기의 침범이 대부분이며, 특히 난소에

가장 호발하며, 인공유산이나 자궁내 피임장치 등의 직접감염이 아닌 내인성감염(intestinal source)으로는 자궁내막의 감염은 드물다(O'Brien, 1975). 감염이 되어 임상증상이 발현되기까지 잠복기가 수개월정도 되는데, Berardi(1979년)등은 잠복기가 7년인 예를 보고하였다. 일단 임상증상이 시작되면 체중감소등의 전신증상과 구토, 복통등의 위장관증상이 나타나고 이학적 소견으로는 복부나 골반내에 압통을 동반한 종괴가 촉지되어 골반염이나 악성종양으로 오인되는 경우가 많다. 따라서 자궁내 장치의 기왕력이 있는 여성에서 이러한 증상이 있을시 일단 방선균증의 가능성을 생각하는 것이 중요하다(이 등 1982). 복부 방선균증의 임상적 진단율은 매우 낮은 편이며, 확진은 방선균과립의 조직학적 확인 및 방선균의 배양검사에 의해서 이루어지는데, 방선균의 배양율은 낮은편으로 Broun(1973년)은 67예중 16예(24%)에서만 A. Israelii를 분리 동정할 수 있었고, Spece 등(1978년)은 방선균에 의한 임상적인 합병증이 발생하기전에 질 세포진 검사로 진단할 수 있다고 하였으나 O'Brain(1975년)에 의하면 양성율을 매우 낮게 나왔다. 따라서 방선균증은 일반적으로 진단이 용이하지 않아서 진단이 늦어지며 대개 수술적 처치후 조직학적으로 진단됨이 보통이다. 따라서 자궁내 장치와 관련된 방선균증이 의심스러우면 우선 자궁내장치를 제거하고 방선균의 배양검사와 방선균과립의 조직학적 확인에 의해 확진을 해야한다.

감별 진단으로는 결장암, 장결핵, 장아메바, 골반염, 만성 충수염등이 있으며(Eastridge 등 1972) 방선균증의 치료원칙은 충분한 외과적 절제와 병행하여 고단위의 항생제를 장기간 사용하는 것으로(Pebody and Sebury 1960; Eastridge 등 1972) 1차 항생제는 PC이고 TC, EM, Clindamycin등이 효과적으로 사용되고 있다(Holm, 1984; Garrod, 1952).

결 론

저자들은 45세 기혼여성의 자궁내장치와 동반된 방선균증 1례를 경험하였기에 그 문헌적 고찰과 함께 이에 보고하는 바이다.

인 용 문 헌

Berardi RS: Abdominal actinomycosis. *Surg*

- Gynecol Obstet* 1979, 149, 257.
- Brown JR : Human actinomycosis. A study of subjects. *Hum Pathol* 1973, 4, 319.
- Cope Z. Actinomycosis. London Oxford University Press, 1938.
- Drake DP, Holt RJ : Childhood actinomycosis. Report of 3 recent cases. *Arch Dis Child* 1976, 51, 979.
- Eastridge CE, Prather R, Hughes FA Jr, et al. : Actinomycosis : A 24-year experience. *South Med J* 1972, 65, 839.
- Emmons CW, Binford CH, Utz JP, et al. : Medical mycology, ed 3. Philadelphia, LEA & Febiger, 1977, p89.
- Erikson D : Pathogenic anaerobic organisms of the Actinomyces group. Br. Med. Res Council, Special Report Series, No 240, 1940, p1.
- Garrod LP : The sensitivity of Actinomyces israelii to antibiotics. *Br Med J* (June 14, 1952), Vol. 1, p 1263.
- Hanger WD, Douglas B, Majumudar B, et al. : Pelvic colonization with Actinomycosis in women using intrauterine contraceptive devices. *Am J Obstet Gynecol* 1979, 135, 680.
- Harvey JC, Cantrell JR, Fisher AM : Actinomycosis : Its recognition and treatment. *Ann Intern Med* 1957, 45, 868.
- Henderson SR : Pelvic actinomycosis associated with an intrauterine device. *Obstet Gynecol* 1973, 41, 726.
- Holm P : Some investigations into the penicillin sensitivity of human-pathogenic actinomycetes and some comments on penicillin treatment of actinomycosis. *Acta Pathol Microbiol Scand* 1948, 23, 376.
- Isreal J : Neue Beobachtung gen aus dem Gebiete des menschen. *Arch Pathol Anat* 1878, 74, 15.
- Keebler C, Chatwani A, Schwartz R : Actinomycosis infection associated with intrauterine contraceptive devices. *Am J Obstet Gynecol* 1983, 145, 596.
- Lomax CW, Thornton WN : Actinomycosis of the female genital tract. *Obstet Gynecol* 1976, 48, 341.
- 이윤호, 차광열, 탁춘근, 장상식, 김대현, 이광길 : 자궁내장치(IUD)와 동반된 골반 방선균증 1예. *대한산부회지* 1982, 25, 1491.
- MacCarthy J : Actinomycosis, of the female pelvic organ with involvement of the endometrium. *J Pathol Bacteriol* 1955, 69, 175-178.
- O'Brien PK : Abdominal and endometrial actinomycosis associated with an intrauterine device. *CMA Journal* 1975, 112, 569.
- Pebody JW, Sebury JH : Actinomycosis and nocardiosis. *Am J Med* 1960, 28, 99.
- Pine L, Overman JR : Determination of the structure and composition of the sulphur granules of actinomyces bovis. *J Gen Microbiol* 1963, 32, 209.
- Spece MR, Gupta PK, Frost JK, King TM : Cytologic detection and clinical significance of actinomycosis israelii in women using intrauterine contraceptive device. *Am J Obstet Gynecol* 1978, 131, 295.
- Spinola SM, Bell RA, Henderson FW : Actinomycosis. A cause of pulmonary and mediastinal mass lesion in children. *Am J Dis Child* 1981, 135, 336.
- Stanley IV : Deep actinomycosis in childhood. *Acta Paediatr Scand* 1980, 69, 173.
- Valicenti, Pappas, Graber et al. : IUD-Related Actinomyces. *JAMA* 1982, 247, 1149-1152.
- Waksman SA, Henrici AT : The nomenclature and classification of the actinomycetes. *J Bacteriol* 1943, 46, 337.
- Weese WC, Smith IM : A study of 57 cases of actinomycosis over a 36-year period. *Arch Intern Med* 1975, 135, 1562.