

체외수정 · 배이식 불성공후의 자연주기에 임신이 성립된 5예

배산부인과의원
배 병 주

Five Cases of Pregnancies after Unsuccessful IVF-ET Attempts with Additional Non IVF-ET Therapy or without Therapy

Byoung Choo Bai

Bai Obstetrics and Gynecologic Clinic

IVF-ET therapy was originally developed as a method for treating patients with absolute mechanical infertility for whom spontaneous conception is almost impossible.

Objective: To report that the recent IVF-ET is now applied to couples not only untreatable tubal infertility but also peritubal and periovarial adhesions, endometriosis, male-related or unexplained infertility.

Material and Method: Case report.

Results: We experienced 5 pregnancies after unsuccessful IVF-ET attempt with additional non IVF-ET therapy or without therapy.

Conclusions: The follicular puncture and ovarian enlargement may result in restoration of pituitary-ovarian axis and peritoneal environment in infertility patients.

Key Words: IVF-ET, Spontaneous pregnancy

중증불임증의 치료법은 최근 현저하게 발전되어 종래에는 상상도 할 수 없었던 기법이 등장하게 되었으니, 특히 체외수정-배이식 (이하 IVF-ET로 약칭)을 위시하여 GIFT, ICSI 등 기타 보조생식기법 (Assisted-Reproductive Technology)의 장족의 진보를 이루고 있다.

IVF-ET는 당초 양측난관폐쇄, 심한 자궁내막증, 남성불임인자, 기타 원인불명의 장기불임증 등, 일반적 불임치료법으로서는 도저히 임신될 가능성이 없는 환자에 한하여 시행하는 것으로 윤리적으로 엄격하게 제한되어 있었다.

그후 여러 이유로 좋건 싫건 현실은 양측난관 완전폐쇄 등 절대적 적응증 이외에 자궁내막증, 정자과소증, 원인불명의 장기에 걸친 불임환자 등에 대하여 적응을 완화하기에 이르렀다.

그런데 가끔 중증불임환자가 IVF-ET에 실패하여 임신되지 않고 IVF-ET시술후 쉬고 있는 즉 비치료주기중에 자연임신이 되는 놀라운 사실이 발생하여 불임치료상 무엇인가의 시사를 던지는 것이다.

저자는 1996~1998년간의 기간에 IVF-ET 치료 주기에는 임신이 실패되었다가 그 뒤 쉬는 동안 즉 비IVF-ET 주기에 임신된 5예를 경험하였기에 증례보고와 더불어 약간의 문헌적 고찰을 가하였다.

증 례

증 례 I

이OO, 37세, 임신력 4-3-1-0

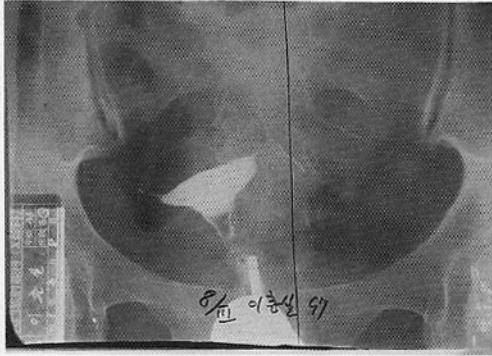


Figure 1a. Both tubes are obstructed at the isthmic portion.

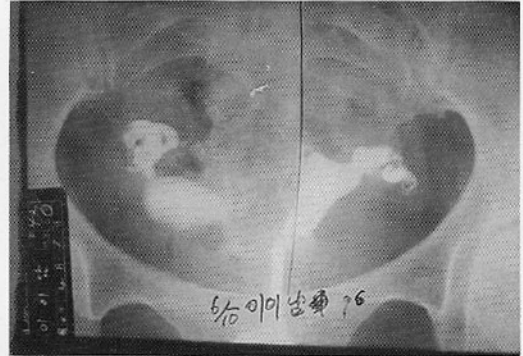

Figure 2a. Obstruction left fallopian tube, Rt. tube is stenotic, and pouch like accumulation of contrast medium, suggestion local peritoneal adhesion.

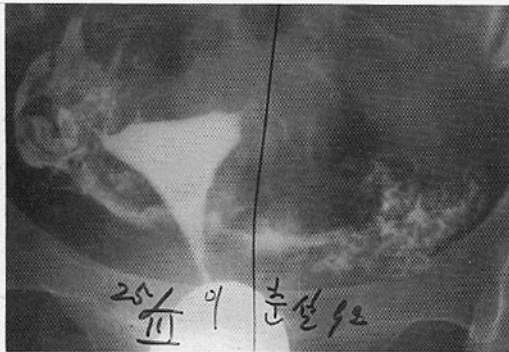


Figure 1b. Normal passage, both fallopian tubes, and immediate spillage and peritoneal smearing.

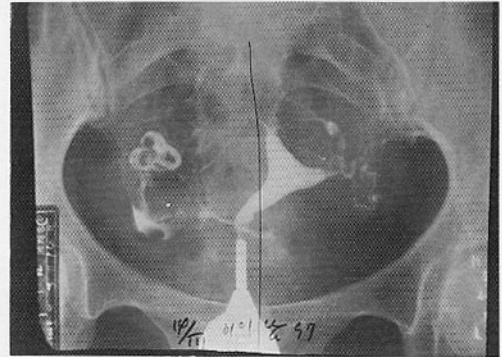


Figure 2b. Normal contour and passage, both fallopian tubes and peritoneal smearing.

7년전 30세 때 전기소작법으로 난관불임술 시행, 3년전 화재로 세아이 모두 사망, 무자녀상태로 2년전 양측난관폐쇄로 (Figure 1a), 미세수술로 우측 난관자궁각부-협부 및 좌측협부-팽대부 미세분합술 시행함.

그후 자궁난관조영술로 양측난관소통성이 인정되었으므로 (Figure 1b) 자연임신을 1년간 고대하였으나 임신성립이 없으므로, AIH 3주기 시도하여 실패로 체외수정전문병원에서 IVF-ET 3주기하였으나 역시 실패하여 지쳐서 포기상태로 지내기를 4개월후에 임신증상이 나타나 곧 hCG 및 초음파 검사로 임신이 확인되었다.

증례 II

이OO, 40세, 임신력 0-0-0-0

28세에 결혼하여, 원발성불임으로 내원, 기본검사와 더불어 96년 4월에 수용성조영제로 자궁

난관조영술에서 좌측 난관팽대부에 협착폐쇄, 우측 난관에 강한 협착으로 판단 (Figure 2a), 96년 10월에 양측난관팽대부개구술 (Salpingostomy) 및 난관난소주변 및 골반내 유착박리술 시행함. 수술결과 제 2차 자궁난관조영술에서 양측난관에서 조영제 통과와 복강내 유출됨을 봄 (Figure 2b).

그후 3주기간의 난관통기 및 통수치료를 시행하면서 자연임신을 기대했으나 실패하여 AIH 3주기 실시함에도 임신되지 않아 IVF-ET 전문병원에 위촉하여 3주기 연속 IVF-ET 시술하였으나 임신이 되지 않아 제 2의 IVF-ET 전문병원에 전원하여 2주기 IVF-ET 시행하였으나 역시 실패하여, 임신을 포기하고 3년후에 양자를 들었다. 그후 반년이 지나서 임신증세가 나서 내원하여 hCG 및 초음파 검사로 자연임신이 판명되었다.

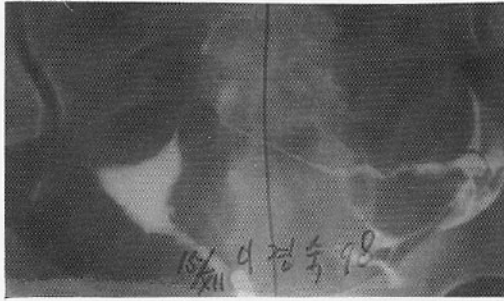


Figure 3a. Rt. tube obstructed at the distal end. Lt. tube patent immediate spillage and peritoneal smearing.

증례 III

이OO, 35세, 임신력 5-0-5-0

과거 5회 임신하여, 2회 인공유산, 3회 자연유산 후 불임, 33세에 우측자궁외 임신으로 고식적 (보존적) 자궁외 임신 수술후 불임이 됨. 98년 12월에 자궁난관조영술 (Figure 3a)에서 우측난관 중간부 폐쇄, 좌측통과로 불임치료를 착수함. 98년 12월부터 난관통기 및 통수치료 6주기 치료한 뒤 AIH 5주기 시행하였으나 임신이 되지 않아 IVF-ET 전문병원에 위촉하여, IVF-ET 계속 3주기 시도하였으나 임신실패 하여서 경제적 사정으로 포기하고 기다렸다.

그 뒤 무관심하고 쉬기를 비치료주기로 5개월이 지나 우연히 임신증세가 나서 내원하여 뇨 hCG 및 초음파 영상진단으로 임신이 확인되었다.

증례 IV

문OO, 29세, 임신력 3-0-3-0

24세에 결혼후 3회 인공유산후 4년간의 속발성불임증으로 모대학병원에서 28세 때 개복수술로 대두콩 크기의 자궁내막증으로 된 종류를 수개 적출과 자궁-난소-난관주변의 유착박리술 시행함, 계속되는 불임으로 본원에 내원, 제반불임증 검사 시행후 자궁난관조영술 결과 양측난관협부폐쇄로 단정됨 (Figure 4a).

96년 7월에 난관수술 시행. 수술시 소견은 양측난관팽대부폐쇄, 양측난관협부주변유착 등으로, 제반유착부 박리후 좌측난관협부-난관각부 및 우측난관팽대부-난관각부의 미세분합술 시행, 색소통과성을 확인함. 수술후 97년 8월 자궁난관조영술로 좌측난관은 폐쇄, 우측난관소통성은 불만족하나 약간의 통과성을 보았다 (Figure 4b).

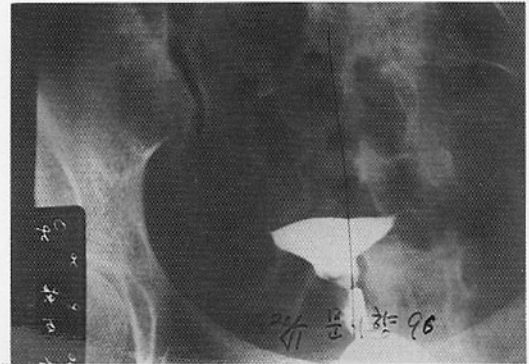


Figure 4a. Fallopian tubes of the both, obstructed at the proximal portion.

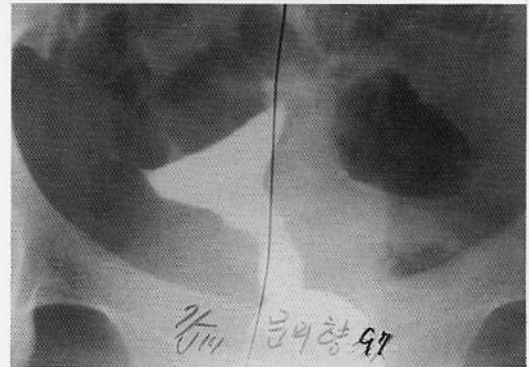


Figure 4b. Both fallopian tubes obstructed at the proximal portion.

그후 난관의 통기 및 통수치료 3개월 시행후 자연임신을 기대하며 8개월이 지나도 임신이 되지 않아, IVF-ET 전문병원에 의뢰하여 4주기의 IVF-ET를 시행하였으나 실패하여, 비IVF-ET로 5개월이 경과한 뒤 임신증상이 생겨서 재내원하여 hCG 및 초음파 영상진단으로 임신이 확인되었다.

증례 V

한OO, 32세, 임신력 0-0-0-0

28세에 결혼, 원발성불임으로 89년에 모 불임 전문병원에서 불임일체의 기본검사 및 약 1년에 걸쳐서 자궁내막조직검사, 복강경 검사, 자궁난관조영 등을 시행하고, 96년에 흡문치료 및 AIH 3주기 시행에도 실패하여 IVF-ET 3주기를 시술하였다. 3주기의 IVF-ET에도 임신이 성립되지 않아, 본원에 내원, 98년 3월에 재차 자궁난관조영술을 시행한 결과 우측난관협부협착, 좌측난관통과로

결론짓고 (Figure 5a) 난관통기 및 통수치료 등 일반 불임치료를 하고 대기하던 중 IVF-ET 종료후 6개월이 지난 비IVF-ET 주기중 임신증상이 생겨서 hCG 및 초음파 영상진단으로 자연주기 임신이 확정되었다.

고 찰

저자의 예를 살펴보면 IVF-ET의 시행시의 연령은 29~40세이고 불임기간은 4~11년이며 불임원인은 거의가 난관 및 그 주변의 이상이었다. AIH의 시행횟수는 3주기 3예, 6주기 1예이며, IVF-ET는 3주기 3예, 4주기 1예, 5주기 시행이 1예이며, IVF-ET 실패후 임신성립까지의 주수는 4주기

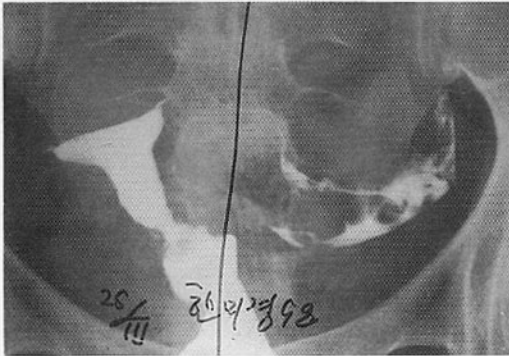


Figure 5a. Rt. tube is obstructed at the cornual portion. Lt. is passaged with spillage and peritoneal smearing.

가 1예, 5주기가 2예, 6주기가 2예로 되어 있다.

이번 증례는 전부가 절대적 IVF-ET의 적응이 아니라 비교적 적응환자로서 AIH를 위시한 적극적인 불임치료에도 불구하고 임신이 되지 않아서 IVF-ET까지 시행하였던 예들이다.

이것이 양측난관폐쇄 등 IVF-ET의 절대적 적응증이 아니라 하여도 전례가 IVF-ET후의 비치료주기중에 자연임신이 성립되었다는 사실은 흥미있는 일이다.

Jarrell 등은 IVF-ET 시술후 2년 이내의 비치료주기중에 있어서의 임신율은 거의 1회의 IVF-ET 주기에서의 임신율에 필적된다고 하였다.¹ Collins 등은 1145명의 불임부부의 2~9년에 걸쳐서 불임치료중에 임신이 되는 율을 조사하였는데 597명중 246예 (41%)는 치료중에, 548명중 191예 (35%)가 치료에 관계없이 비치료주기중에 자연임신이 되었다고 하였다.²

Haney 등은 245예의 IVF-ET 시행후 5예에 있어서 IVF-ET 실패후 인공수정만으로 임신된 예를 보고하였으니 그 내역을 보면 자궁내막증 4예, PID 1예이었다.³

Jarrell 등은 IVF-ET 치료를 받은 뒤 10~12개월간에 IVF-ET 비치료주기에 임신된 3예를 보고하였는데 제 1예는 4개월뒤에 임신되어 C/S하였고 제 2예는 1개월후에 임신되어 자궁외임신수술, 제 3예는 11개월후에 자연임신되었다.³

Aloughar 등은 난관주위유착이 불임원인으로 생각되는 52예에 clomiphene/hMG/hCG 배란유발을 하여 22예 (52%)의 임신을 보았다.⁴

Table 1. Clinical Characteristic

Patient No.	Age (y)	G-P	Duration of infertility (y)	Cause of infertility	Treatment received	IVF-ET (m)	Preg. after stoppage of IVF-ET (m)
1.	37	4-3	7	T-Cautery T-F	T-R AIH 3 (m)	3	4
2.	40	0-0	12	T-F	Salpingostomy AIH 3 (m) Adoption	6	6
3.	35	5-0	3	T-F	AIH 3(m)	3	5
4.	29	3-0	4	T-F	T-R Endometriosis	4	5
5.	32	0-0	4	T-F	AIH 3 (m)	3	6

G: Gravity, P: Parity, T-F: Tubal Factor, T-R: Tubal Reversal Surgery, T-Cautery: Tubal sterilization, Y: year, M: month

Nishigaki 등은 불임기간 6~11년이고 불임원인으로 난관 및 남성인자 2예, 원인불명 1예, 자궁내막증 1예에 대하여 IVF-ET 시행횟수 1~3회 시술에서 실패하여 포기하고, 비치료주기중 1주기후 1예, 4주기후에 자연임신된 3예를 보고하였다.⁵

Mori 등은⁶ IVF-ET 시술에서 임신불성공후 비치료주기중에 자연임신된 3예를 보고하면서 이것은 난소천자가 배란촉진에 연계되지 않나 추측하였으며, IVF-ET는 양측난관폐쇄 등 절대적 적응뿐 아니라 정자결소증이나 불임기간이 긴 이른바 unexplained infertility 환자에 시행했기 때문에 비치료기간중의 자연임신은 거의 기대할 수 없는 일이었다. 즉 IVF-ET는 불임치료의 최종결단으로 인식되어 있다. 이러한 IVF-ET로서 임신실패한 증례가 그후 비치료주기중에 자연임신이 성립되었다는 것은 놀라운 사실이며 임신이 성립된 경위와 이유에 흥미가 쏠린다.

여하튼 우연히 임신이 되었다고 만은 단언하기 어렵고 IVF-ET 프로그램의 일련의 조작이 비 IVF-ET 주기중의 임신성립에 무엇인가의 영향을 주었다고 생각하게 된다.⁶ 또 Collins 등의 보고에는 비치료중의 자연임신 예들은 역시 불임치료한 뒤에 임신이 된 것인데 41예중 34예는 gonadotropin 자극후에 임신된 것이라 하였다.²

Black 등은 전에 hMG/hCG 치료를 받은 19명중 21%에서 자연임신을 보였다 하였다.⁷

Ben-Rafael 등은 hMG에 의한 배란유발후에는 높은 자연임신이 나타나는데 그것은 주로 월경주기가 정상으로 되기 때문이라고 하였다.⁸

IVF-ET 치료후의 자연임신을 및 그 의의에 대한 문헌적 자료는 없는 듯하며 IVF-ET후의 임신율이 IVF-ET 치료에 의한 것인지를 Oocyte-retrieval 간에 시행한 수술적복강경의 효과에 의한 것인지를 비교하는데 있다고 하였다. 자연임신이, 이론적으로 기대되는 IVF-ET 치료보다 높은 퍼센테이지를 보이고 있는 것으로 나타나 있으나, 이것이 자연임신이 비치료적인 것인가 혹은 수술적복강경치료의 결과인지 아닌지 결론지을 수 없다고 하였다. 그러나 심한 난관장애로 IVF-ET를 경험한 환자중에서 자주 자연임신이 된 예를 보고 있다. 그 이유에 대하여 Ben-Rafael 등은 호르몬의 자극, 난소의 천차, 때로는 유착박리 등 IVF-ET의 직접적 영향과 더불어 우연이라는 일이 있을지도 모르는 일이다. 또 hMG에 의한 배란유발후에는

높은 자연임신이 일어날 수 있으나 이것은 주로 월경주기가 정상화되기 때문이라고 보고 있다.⁹

Nishigaki 등은 IVF-ET 실패후, 비치료주기중에 임신된 4예가 있으나, 설사 비치료중에 자연임신이 성립되었다고는 하나 전예가 IVF-ET 시행후 4주기 이내에 임신되었다는 것은 역시 일련의 IVF-ET 조작이 임신성립에 좋은 영향을 주었다고 생각하는 것이 타당하다고 보았다.⁵

난관주위유착으로 불임된 환자가 IVF-ET로 실패된 후 비IVF-ET 주기에 임신되는 이유로 Abou-Ighar 등은 ① Clomiphen/hMG/hCG 투약으로 난소가 비대되어 난소와 난관계가 접근되고, ② 수많은 배란으로 난관의 난흡취율이 높아지고, ③ 배란유발에 의하여 혈류가 증가되어 운동성이 증강되어 난관의 난흡취하는 기전이 증강되는 것으로 추정하였다.⁴

저자의 치험예에서나 여러 보고자의 연구에서 보다시피 IVF-ET의 절대적적응증이 아니라 비교적적응증에까지 IVF-ET 또는 그 이상의 진보된 기법을 서둘러 시행하는 예가 많아지면 비IVF-ET 주기간에 이유야 어떠한 자연임신예가 나올 수 있다.

난관폐쇄증에 있어서도 미세수술 등 난관복원 수술 또는 자궁부속기질환에 대한 적극적인 치료로서 상당한 성과를 보고 있는데도 불구하고 신체적 침습이 개복수술이라는 걸림돌이 있어서 비교적 손쉽고 신체적 침습이 적은 이점이 있어서 고비용이라는 난점이 있는데도 불구하고 비교적 적응증 또는 거의 정상에 가까운 예에까지 IVF-ET가 이용되어 가고 있다.

따라서 좀더 시간을 두고 대기적으로 인내해 볼만한 예에서는 환자나 의사가 너무 성급하게 서두른 것이 아닌가? 비치료주기중에 있어서는 속결적으로 흐르지 말고 좀더 신중히 대처하는 것이 윤리적 정신에 부합되지 않나 한번쯤 재고해 볼 필요가 있지 않을까?

참 고 문 헌

1. Jarrell J, Gwatkit R, Lumsden B, Lamout K, Boulter G, Days S, Collins J. An in vitro fertilization and embryo transfer pilot study: treatment-dependent and treatment-independent pregnancies. *Am J Gynecol* 1986; 154: 231.
2. Collins J, Wrixon W, Tanes L, Wilson E. Treat-

- ment independent pregnancy among infertile couples. *New England J of Med* 1983; 309: 1201.
3. Haney A, Hughes C, Whitesides D, Dodson W. Treatment-independent-treatment associated, and pregnancies after additional therapy in a program of in vitro fertilization and embryo transfer. *Fertil Steril* 1987; 47: 634.
 4. Aboulghar M, Ragaat M, Serour G, Rizk P, Riad R. Improvement of spontaneous pregnancy rate after stopping gonadotropin therapy for anovulatory infertility. *Fertil Steril* 1991; 55: 722.
 5. Nishigaki A, Nozue K, Makio A, Otani Y, Nishimura M, Uzu S, et al. Four spontaneous pregnancies after unsuccessful IVF-ET trials. *Obst and Gynecol (Japanese)* 1993; 111: 423.
 6. Mori A, Douchi T, Yamamoto S, Takeuchi K, Fukumoto S, Oki T, et al. Pregnancies after unsuccessful IVF-ET attempts with additional non IVF-ET therapy or without therapy. *Jpn J Fertil Steril* 1991; 36: 111-6.
 7. Black T, Cox R, Cox L. Ovulation induction for the treatment of infertility. *Aust N Z Obstet Gynecol* 1969; 9: 209.
 8. Ben-Rafael Z, Mashiach S, Oelner G, Farine D, Lunenfeld B, Serr D. Spontaneous pregnancy and its outcome after Huhman Menopausal Gonadotropin/Huhman/Chorionic Gonadotropin induced pregnancy. *Fertil Steril* 1981; 36: 560.
 9. Ben-Rafael Z, Mashiach S, Dor T, Rudak E, Goldman B. Treatment-independent pregnancy after in vitro fertilization and embryo transfer trial. *Fertil Steril* 1986; 45: 564.
-