

체외수정 및 배아이식 후의 일란성 쌍태임신 3례

인제대학교 의과대학 일산백병원 산부인과학교실, 연세대학교 의과대학 산부인과학교실¹,
인천 서울산부인과²

최성연¹ · 정병준 · 최형민 · 강영제 · 이응수 · 송현진²

3 Cases of Monozygotic Twin Pregnancy after IVF-ET

Sung Yun Choi¹, Byeong Jun Jung, Hyung Min Choi,
Young Jae Kang, Eung Soo Lee, Hyun Jin Song²

*Department of Obstetrics and Gynecology, College of Medicine, Inje University,
Ilsan Paik Hospital, Department of Obstetrics and Gynecology, College of Medicine,
Yonsei University¹ Infertility Clinic, Seoul Obstetrics and Gynecology, Incheon²*

Objective: To report three cases of monozygotic twinning after IVF-ET transfer.

Methods: Private practice in two different assisted reproductive technology clinics.

Results: Three intrauterine monozygotic twin pregnancies occurred after IVF-ET. One of them was complicated by cord entanglement, another is progressing normal pregnancy without complication and the other was had a normal pregnancy without complication and delivered twin by cesarean section.

Conclusion: The reported prevalence of multiple gestations in IVF-ET is a approximately 30%, and it is only 2.7% to be monozygotic twinning in IVF-ET. We report three cases of monozygotic twinning after IVF-ET.

Key Words: IVF-ET, Monozygotic twinning

체외수정 및 배아이식 후에 다태임신이 될 위험률은 30% 정도로 알려져 있으며,¹ 일란성 다태임신이 될 확률은 2.7%로 매우 적게 보고되고 있다.² 일란성 다태임신은 이란성 다태임신에 비해 예후가 더 좋지 않은데 그 이유는 단일 융모성이 75%에 달하기 때문이다.³ 단일 양막성 쌍태임신은 일란성 쌍태임신의 5%로² 주산기 사망률이 50~60%에 이르는 고위험 임신이며 사망의 주요 원인은 제대 염전 (intertwining) 때문이고 태아 사망이 일어나는 경우 대개 양측 태아 모두가 사망한다.⁴ 일란성 쌍태아는 수정란 분열의 초기에 양태로의 분할이 일어남으로 발생하게 된다. 왜 수정란이 둘로 나뉘어져 쌍태로 발달하게 되는가에 대해 명확히 밝혀진 바는 없다. 단지 투명대 조작

(zona manipulation),⁵ 배란유도방법,⁶ 보조부화술 (assisted hatching)⁷로 인공적 일란성 쌍태임신을 가능케 했다고 추측하고 있다. 체외수정 및 배아이식 뒤의 일란성 쌍태임신에서도 보다 안전한 이양막성 임신이 될지 또는 위험한 단일 양막성 임신이 될지의 태반형성에 관한 결정은 자연적인 일란성 쌍태임신과 같다. 만일 분할이 수정 첫 72시간내인 포배 (inner cell mass (morula))가 형성되기 전, 그리고 배반포의 외층이 융모막을 형성하기 전에 일어나면 이융모성 이양막성의 일란성 쌍태임신이 된다. 분할이 수정 4~8일째에 일어나면 이미 포배가 형성되어 있고, 융모막이 될 세포들은 이미 분화가 되어 있으나 양막이 될 세포들은 분화가 되어 있지 않은 상태이기 때문에 이융

주관책임자: 정병준, 인제대학교 일산백병원 산부인과학교실

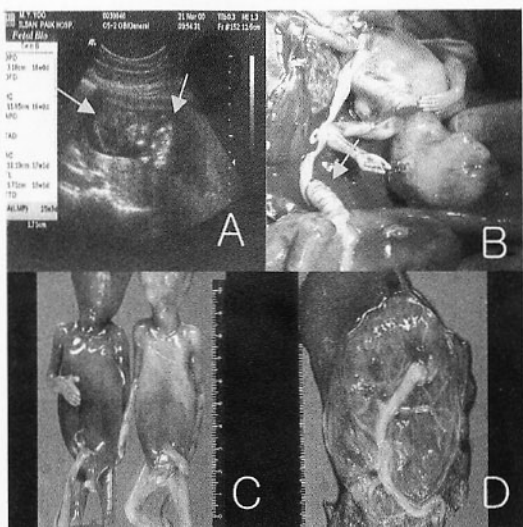


Figure 1. Twin A and B without heart beat are shown with the monochorionic placenta previa totalis in the monoamniotic cavity (A). The twin A's umbilical cord entangled aside the twin B's neck (B). The plethoric twin A and the pale twin B are shown (C). Monochorionic and monoamniotic placenta was shown (D).

모성, 단일 양막성 일란성 쌍태임신이 된다. 분할이 양막이 될 세포마저 분화가 된 수정 후 8일째 일어나면 단일 양막성, 단일 용모성 일란성 쌍태임신이 된다. 본 증례는 체외수정시술후 3일째, 5일째 배아이식 후에 일란성 쌍태임신이 된 3례를 문헌고찰과 함께 보고 하는 바이다.

증례

증례 1

유O영씨는 35세, 임신 15주 5일로 출산력은 3-1-1-0-1이고, 월경주기는 27일로 규칙적이었고, 지속일수는 3~4일, 양은 중등도 였다. 과거력상 34세 때 좌측 난관임신으로 좌측 난관절제술을 받은 병력이 있었다. 1999년 12월 17일 10개의 배란전 난포를 얻고 배아이식 5일째인 12월 22일 2개의 배반포 (blastocyst)를 배아이식하여 임신이 된 환자로 염색체 검사 및 양수 검사 위해 본원 외래로 내원해 시행한 복부초음파 검사상 양측 양수강 사이에 막은 형성되어 있지 않았고, 양 태아의 심박동은 보이지 않았으며 두정골 간격도 양측 태아에서 차이를 보이지 않았으며 양측 모두 두정

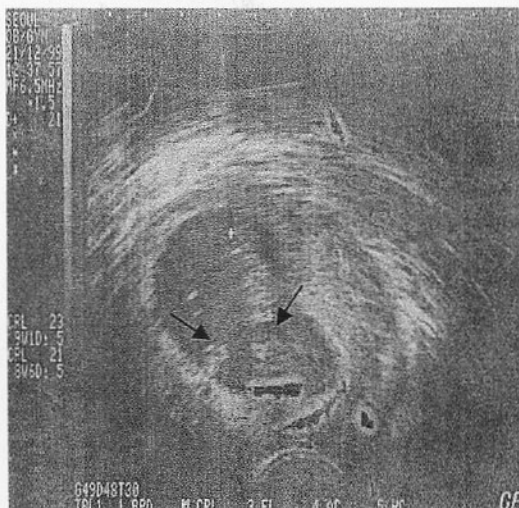

Figure 2. Two fetal heart beats are shown in one gestational sac.

위에 완전 전치태반의 소견을 보였다 (Figure 1A). 입원하여 시행한 모체의 소모성 응고장애가 발생하는지의 여부를 알기 위해 시행한 fibrinogen, FDP, PT/PTT, 혈소판 수치에 이상 소견은 없었다. 환자는 임신 15주 6일에 전신마취하에 자궁절개술로 출산하였다. 쌍태아 A가 먼저 출산되었으며 남아였고, 충혈 (plethoric)되어 보였으며 양측의 제대가 서로 꼬여있는 양상을 보이고 있었고, 매듭을 형성하고 있지는 않았다 (Figure 1B). 양측 제대간 직경의 차이는 없었다. 곧 쌍태아 B가 출산되었고, 창백한 모습이었다 (Figure 1C). 태반은 크기 13x10x2 cm 및 200 gm으로, 제대는 2개가 관찰되고 각각 7 cm 및 8 cm로 제대와 제대사이 거의 붙어 있었다. 양수강을 볼때 단일 양막성 단일 용모성이었다 (Figure 1D).

증례 2

최O숙씨는 29세로 체외수정시술로 3회의 자연 유산 경력이 있는 환자로 대리모 임신을 원하여, 초단기요법으로 배란유도를 시행하여 1999년 11월 3일에 17개의 배란전 난포를 채취한 후 난자채취 3일째 8세포기 (grade 1) 4개, (grade 2) 1개를 대리모 (surrogate)에게 배아이식을 시행하였다. 배아이식 2주째인 11월 17일에 혈청 β -hCG는 266 mIU/ml로 측정되었고, 배아이식 3주째인 11월 22일에 질식초음파로 자궁내 2개의 태낭을 관찰하였다.

배아이식 4주째인 11월 29일에 질식초음파 도플러 검사상 하나의 태낭에서는 태아 심박동이 관찰되지 않았으나 나머지 하나의 태낭에서 두개의 심박동이 관찰되었다 (Figure 2). 배아이식 12주 5일째 되는 2000년 1월 18일에는 심박동이 관찰되지 않던 태낭은 여전히 태아 심박동이 관찰되지 않았고, 다른 하나의 태낭에서는 확실한 일란성 쌍태임신임이 관찰되었다. 현재까지 임신은 잘 유지되고 있다.

증례 3

김O씨는 25세로 가족력상 작은 아버지가 쌍둥이인 경력이 있는 환자로 GnRH-agonist 장기요법으로 과배란유도 후 1999년 4월 13일에 29개의 배란전 난포를 얻었으며 이중 14개가 수정되어 9개의 2PN은 동결보존하고 나머지 배아는 3일째 10세포기 (grade 2) 1개, 8세포기 (grade 1) 1개, 8세포기 (grade 2) 2개의 배아를 이식하였고 5일째 배반포 한개를 배아이식하였다. 배아이식 2주째인 4월 27일에 혈청 β -hCG는 304 mIU/ml로 측정되었고, 배아이식 5주째인 5월 22일에는 질식초음파로 2개의 태낭이 관찰되었으며, 배아이식 7주째인 6월 3일에는 질식초음파 도플러로 하나의 태낭내에 1개의 심박동이, 다른 하나의 태낭내에 2개의 심박동이 관찰되었으며, 9주 때인 6월 8일에는 하나의 심박동이 보이던 태낭에서 심박동이 사라지며 계류유산되고, 두개의 심박동이 보이던 태낭에서는 일란성 임신이 건강히 지속되어 12월 10일 임신 제 36주 3일에 제왕절개술을 통해 건강한 2000 gm과 1800 gm의 남아를 분만하였다.

고찰

일란성 쌍태아는 한 개의 수정란이 두 개의 유전적으로 동일한 태아로 분리되어서 생기는 것으로 전 분만의 0.42%로 알려져 있으며, 일란성 쌍태와는 달리 발생이 상대적으로 종족, 연령, 가족력이나 산과력에 의해 영향을 받지 않는다고 알려져 있다.⁸ 그러나 Shapiro 등 (1977)과 Harvay 등 (1978)에 의해 일반인구의 일란성 쌍태발생률에 비해 일란성 쌍태발생이 빈번한 10개의 가족을 보고한 바 있다.^{9,10} 일란성 쌍태아는 유전적으로 동일 (identical)하다고 해서¹¹ 일란성 (monozygotic)이란 용어는 동일성이란 용어와 혼용되어 쓰였지만, 다수의 일란성 쌍태아를 대상으로 한 쌍태아

간 유전자 분석에서 일란성 쌍태아간에는 유전적 차이가 있을 수 있으며 이로 인해 일란성 쌍태아간에 체중, 유전적 질환, 선천적 기형에서 차이를 초래할 수 있음이 보고된 바 있다.¹² 아마도 포배내에서 둘 이상의 클론이 형성되어 일란성 쌍태로의 분화를 유도하지 않을까 추측되고 있으며, 일란성 쌍태아간에 세포수의 할당이 정확히 반씩 나누어지지 않는다는 증거도 있다. 일란성 쌍태간의 이러한 차이는 모자이시즘, 쌍태 여아에서의 X 염색체의 불활성화나 유전자 변형 (post zygotic gene mutation) 때문일 수도 있고, 태반의 혈관형성과 배아발생 과정에서의 단순한 사고 때문이라는 주장도 있다. 그러나 아직까지는 유전자적 차이를 보이는 일란성 쌍태의 확률에 대해서는 아직 연구된 바가 없는 실정이다.¹³

왜 수정란이 둘로 분리된 태아로 진행되는지에 대해 명확히 밝혀진 바는 없고 여러 가지 실험에 의해 추측할 뿐이다. 저급 척추동물에서 산소부족같은 어떤 요인에 의해 발생 초기에 퇴화가 초래되어 일란성 쌍태가 생겼다는 보고가 있었고,¹⁴ 인간에 있어서도 일란성 쌍태아에서 기형발생률은 단태아에 비해 두 배 이상으로 이는 일란성 쌍태아에서는 보이지 않는 현상이며, 따라서 일란성 쌍태란 발생학적 기형과 관련이 있으리라고 생각되어져 왔다.¹⁴ 포배가 둘로 나뉘어지는 것이 일란성 쌍태발생의 요인이라는 가설¹⁵에 의해 포유동물 태아를 대상으로 미세수술법으로 포배분리를 해서 인공적으로 일란성 쌍태를 만드는데 성공한 실험도 있었지만^{16,17} 왜 자연적 포배분리가 일어나는지에 대해서는 밝혀진 바가 없다. Talansky와 Gordon (1988)이 쥐의 투명대를 조작해 8자형으로 만들자 배반포가 모양이 변형해 쌍태로 유도된다고 보고한 바 있고,¹⁸ Yu-Chih과 Matthew (1990)가 쥐의 포배 배지를 플라스틱 용기에 담아 포배가 용기 바닥에 달라붙어 그 성장이 저해될 때 일란성 쌍태가 발생되었다고 보고한 바 있다.¹⁴ 인간을 대상으로 같은 실험이 행해졌을 때는 배반포가 둘로 갈라지기는 했으나 정확히 반으로 갈라지지 않아 갈라진 배반포끼리 서로 불균형을 이루었다.¹⁵ 인간의 체외수정 및 배아이식 시술에 의하면 일란성 쌍태발생에 대해 추측되는 두 가지 요인이 있는데, 첫 번째는 투명대 조작 (zona manipulation)⁵으로 투명대하 정자주입술 (subzonal insemination, SUZI),⁵ 세포질내 정자주입술 (intracytoplasmic sperm injection, ICSI)⁵법이고, 두 번째

는 배란유도법⁶이었다. 최근에는 보조부화술이 그 요인이 된다는 실험결과도 있었다.⁷ 그 외에 최근에 많이 쓰여지게 된 배지인 S2-20을 사용한 뒤 일란성 쌍태임신이 늘어났다는 보고도 있다.¹⁹

보조 생식술에 있어서 일란성 쌍태에 관한 활발한 연구가 이루어지고 있는 이유는 수정율을 높이기 위해 행해지는 각종 조작들이 고위험성 일란성 임신율을 높이고 있기 때문이다. Slotnik 등 (1996)이 행한 투명대 조작 실험결과에 의하면 무려 40~70%의 임신율 증가를 보였으나 그에 수반해 17.3%라는 대량의 단일 양막성 쌍태임신의 발생이 보고된 바 있다.²⁰ 일란성 쌍태임신에서 단일 용모성, 단일 양막성의 태반형성 확률이 상대적으로 높아서 고위험 임신으로 진행하는데, 75%에서 단일 용모성 태반이, 5%에서 단일 양막성 태반²¹이 형성되어, 태반의 반쪽 각각에서 혈관 문합 (vascular anastomosis)이 이루어지며, 대부분 이런 현상은 정상적으로 이루어지지만 불균형 시 태아간 수혈이 일어나게 된다.²² 그밖에 알려진 일란성 쌍태임신의 위험성으로는 태아간 탯줄 염전,²³ 각종 발생학적 기형²⁴ 등이 있다. 일란성 쌍태임신에 있어서 태반형성은 세포 분열의 한 순간에 결정된다. 만일 분할이 수정 첫 72시간내 인 포배가 형성되기 전, 그리고 배반포의 외층이 용모막을 형성하기 전에 일어나면 이용모성 이양막성의 일란성 쌍태임신이 된다. 분할이 수정 4~8일째에 일어나면 이미 포배가 형성되어 있고, 용모막이 될 세포들은 이미 분화가 되어 있으나 양막이 될 세포들은 분화가 되어 있지 않은 상태이기 때문에 이용모성, 단일 양막성 일란성 쌍태임신이 된다. 분할이 양막이 될 세포마저 분화가 된 수정 후 8일째 일어나면 단일 양막성, 단일 용모성 일란성 쌍태임신이 된다. 초기 태아의 이양막성 이용모성 태반의 완전한 분열은 5~6일째까지 배반포화 (blastulation)가 일어나지 않을 때 가능하다. 배반포는 포배와 용모세포를 포함하고, 용모세포는 단일 용모성 태반을 형성하고, 두개의 분명한 포배는 투명대내에서 혹은 그 밖에서 쌍태를 만든다. 이러한 태반의 형성과정은 자연 일란성 쌍태임신이나 체외수정 및 배아이식 후의 쌍태임신에서 차이가 없다.

배아이식시에는 인위적으로 다수의 수정란을 착상시켜 인공 쌍태임신을 유도하게 된다. 그 이유는 38세 이상의 노령이거나 자궁내막증으로 심한 골반 유착이 있는 경우, 난소의 파손 등이 있는

경우 체외수정시술법으로 거의 난자를 채취할 수 없고, 더구나 40세 이상의 여성이 체외수정으로 단일 배아이식을 받았을 때 성공확률은 3~8% 밖에는 되지 않으며,²⁵ 불임의 기간이 길수록, 인공 수정 실패횟수가 많을수록 체외수정의 성공률은 떨어지기 때문이다.²⁶ 하지만 이렇게 유도된 쌍태임신으로 주산기 사망률이 4배 더 높아 약 3% 가량 되고, 미숙아 출생으로 정신 박약아가 태어날 확률이 높아지며, 모체에게 있어서는 단태임신시에는 19%인 제왕절개 수술을 할 확률이 42%로 높아진다²⁷ 과연 누가 인공 쌍태임신을 권할 것인가? 다행스럽게도 인공적으로 만들어진 쌍태임신에 있어서는 위험률이 자연 쌍태임신보다는 낮다. 대부분이 이란성으로 서로 분리된 양막과 용모막을 갖기 때문에 제대 염전이나, 출산시 태아끼리의 염전 (locking of the twin), 태아간 수혈 등이 생기지 않기 때문이고, 이미 다태임신이 될 것이라는 사실이 부모에게 주지되기 때문에 위기관리에도 도움이 되기 때문이다. 그러나 2.7%로 매우 적지만²⁵ 우연히 일란성 쌍태임신이 되는 경우가 있다. 단일 양막성, 단일 용모성 임신으로 진행될 경우 그 예후가 좋지 않으므로, 이런 문제의 방지책이 있어야 할 것이다. 자연 일란성 쌍태임신의 진단이 빨라야 임신 제1삼분기에 초음파에 의해 불확실하게 진단되는 것에 비해 체외수정 및 배아이식 등의 보조 생식술을 이용한 임신이 일란성 쌍태임신으로 발달되는 것은 포배기에 이를 예측할 수 있으므로 어떤 조작을 통하여 일란성 쌍태임신율을 줄이는 것은 가능하리라고 생각되며, 최근 두개의 분명한 포배를 가진 하나의 용모세포를 미세수술을 통해 둘로 분할해 주어 단일 양막성 쌍태임신을 방지하는 것이 향후 이들의 생존율을 높여줄 수 있다는 설이 제기된 바 있다.²⁸

최근 체외수정의 보편화로 합병증이 많은 일란성 쌍태아의 빈도가 증가 추세에 있으므로 체외수정시술을 통하여 임신된 경우 이에 대한 철저한 검사 및 임신 경과를 잘 추적 관찰해야만 될 것으로 사료된다.

참 고 문 헌

1. World Collaborative Report on In Vitro Fertilization. Preliminary data for 1995. J Assist Reprod Genet 1997; 14: S251-65.
2. Rijinders PM, Van Os HC, Jansen CAM. Increa-

- sed incidence of monozygotic twinning following the transfer of blastocysts in human IVF/ICSI. *Fertil Steril* 1998; 70: S15-6.
3. Strohbehn K, Dattel BJ. Pitfalls in the diagnosis of nonconjoined monoamniotic twins. *Obstet Gynecol* 1990; 75: 296-9.
 4. Westover T, Guzman ER, Shen-Swarz S. Prenatal diagnosis of an unusual nuchal cord complication in monoamniotic twins. *Obstet Gynecol* 1994; 84: 689-92.
 5. Alikani M, Noyes N, Cohen J, Rosenwks Z. Monozygotic twinning in the human in associated with the zona pellucida architecture. *Hum Reprod* 1994; 9: 1813-21.
 6. Derom C, Vietck R, Derom R. Increased monozygotic twinning rate after ovulation induction. *Lancet* 1987; 8544: 1236-8.
 7. Hershlag A, Paine T, Cooper GW. Multiple gestation and monozygotic twins associated with mechanical assisted hatching (abstract P-146). 53rd Annual Meeting, American Society for Reproductive Medicine, October 18-22, 1997, Cincinnati, OH, USA. American society for reproductive Medicine Birmingham AL, USA.
 8. Bulmer MG. The biology of twinning in man. Clarendon Press. Oxford.
 9. Harvay MAS, Huntley RM, Smith DW. Familial monozygotic twinning. *J Pediat* 1977; 90: 246-9.
 10. Shapiro LR, Zemlek L, Shulman MJ. Genetic etiology for monozygotic twinning. *Birth Defect Orig Art Series* 1978; 16: 219-25.
 11. Azuma C, Kamiura S, Nobunaga T. Zygosity determination of multiple pregnancy by deoxyribonucleic acid fingerprints. *Am J Obstet Gynecol* 1989; 160: 734-6.
 12. Machin GA. Some causes of genotypic and phenotypic discordance in monozygotic twin pairs. *Am J Med Genet* 1996; 61: 216-8.
 13. Edward RG, Beard HK. How identical would cloned children be? An understanding essential to the ethical debate. *Hum Reprod* 1998; 4: 791-811.
 14. Yuchin H, Matthew AG. Monozygotic twin formation in mouse embryos in vitro. *Science* 1990; 209: 605-6.
 15. Malter HE, Cohen J. Blastocyst formation and hatching in vitro following zona drilling of mouse and human embryo. *Gamete Res* 1989; 24: 67-80.
 16. Willadsen SM. A method for culture of micro-manipulated sheep embryo and its use to produce monozygotic twins. *Nature* 1979; 277: 298-300.
 17. Ozil JP. Production of identical twins by bisection of blastocysts in the cow. *Reprod Fertil* 1983; 69: 463-8.
 18. Talansky BE, Gordon JW. Cleavage characteristics of mouse embryos inseminated and cultured after zona pellucida drilling. *Gamet Res* 1988; 21: 277-87.
 19. Braulio P, Elisabetta R, Jorge M, Cuadros F. Blastocyst transfer and monozygotic twinning. *Fert Steril* 1999; 72: 1116-7.
 20. Slotnick R, Ortega N, Joanna E. Monoamniotic twinning and zona manipulation: A survey of U. S. IVF centers correlating zona manipulation procedures and high risk twinning. *J Assist Reprod Genet* 1996; 13: 381-5.
 21. Marivate M, Norman R. Twins. *Clin Obstet Gynecol* 1982; 9: 723-5.
 22. Talbert DG, Bajoria R, Sepulveda W. Hydrostatic and osmotic pressure gradients produce manifestations of fetofetal transfusion syndrome in a computerized model of monochorionic twin pregnancy. *Am J Obstet Gynecol* 1996; 174: 598-608.
 23. Nyberg DA, Filly RA, Golbus MS, Stephens JD. Entangled umbilical cords: a sign of monoamniotic twins. *J Ultrasound Med* 1984; 3: 29-32.
 24. Schinzel AAGL, Smith DW, Miller JR. Monozygotic twinning and structural defects. *J Pedat* 1979; 95: 921-4.
 25. Lancaster P, Shafir E, Huang J. Assisted conception Australia and New Zealand 1992 and 1993, Australian Institute of Health and Welfare, Sydney, Australia.
 26. Templeton A, Morris JK, Parslow W. Factors that affect the outcome of IVF treatment. *Lancet* 1996; 348: 1402-6.
 27. MacGillivray I. Epidemiology of twin pregnancy.

Semin Perinatol 1986; 10: 4.
28. Traunson AO, Pera M. Potential benefits of cell

cloning for human medicine. Reprod Fertil Dev
1998; 10: 121-5.
