

구형정자의 난자내 미세주입 후 보조활성화술에 의한 임신과 분만 1례

부산 마리아산부인과¹, 서울 마리아산부인과², 대구대학교 생물공학과³

주재홍¹ · 이용찬¹ · 윤산현² · 임진호² · 박흠대³

A Normal Pregnancy and Delivery by Assisted Activation Following Round-headed Spermatozoa (Globozoospermia) Injected into Oocytes

Jaehong Joo¹, Yongchan Lee¹, Sanhyun Yun², Jinho Im², Heumdaik Park³

Maria Infertility Clinic¹, Pusan, Maria Infertility Clinic², Seoul, Department of Biotechnology³, College of Engineering, Teagu University

Globozoospermia is a rare type of teratozoospermia. It occurs in 0.1% of all andrological patient's and used to be considered sterile. Globozoospermic patient has 100% round headed spermatozoa, but the spermogram is normal. The spermatozoa show oval-shape head, the lack of a nuclear envelope, acrosome, and post acrosomal sheath.

Objective: To report that a couple with infertility secondary to globozoospermia received ICSI treatment.

Material and Method: Case report

Results: In the first trial, fertilization was failed. In the second trial, 40% of oocytes were fertilized and all of these embryos were cleaved, but pregnancy did not achieved. In the third trial, sperm injected oocytes were exposed to 10 μ M calcium ionophore for 15 min. All of the injected oocytes were fertilized and proceeded to develop. Triplet pregnancy was achieved after the transfer of six embryos in their third cycle. One embryo vanished and the remaining twins (female) were delivered at 33 weeks of gestation by Caesarean section.

Conclusion: This result shows that assisted activation following ICSI may overcome infertility associated with globozoospermia.

Key Words: Globozoospermia, ICSI, Oocyte activation

형태적으로 비정상적인 정자는 수정과 밀접한 관계가 있다. 특히 두부에 있어서의 기형은 낮은 수정률 또는 수정실패의 원인이 될 수 있다. 정자의 두부가 구형인 기형정자 (구형정자, round-headed spermatozoa)는 남성불임의 약 0.1%를 차지하며, 유전적인 원인은 완전히 밝혀져 있지 않다.²⁰ 구형정자는 1971년 Shirren 등에 의하여 처음 발견되었으며, 정자 두부형태가 완전한 구형으로, 첨체부분의 결핍, 중편부 및 핵막의 기형

등이 특징으로 보고되어 있다.^{2,13} 특히 구형정자는 첨체부분 효소의 결핍으로 인하여 인간 난자의 투명대에 부착되지 않고, 난자의 세포질 통과 역시 불가능하므로,^{8,17} 정상적인 체외수정도 실패하였다.¹⁵ 더 나아가서는 SUZI (sub zonal injection)법에 의한 수정유도에도 실패하였다.⁴

그러나 1992년 Palermo 등에 의한 세포질내 정자주입술 (ICSI)의 도입은 남성불임에 큰 영향을 미치게 되었으며, 정자의 수가 매우 적거나, 운

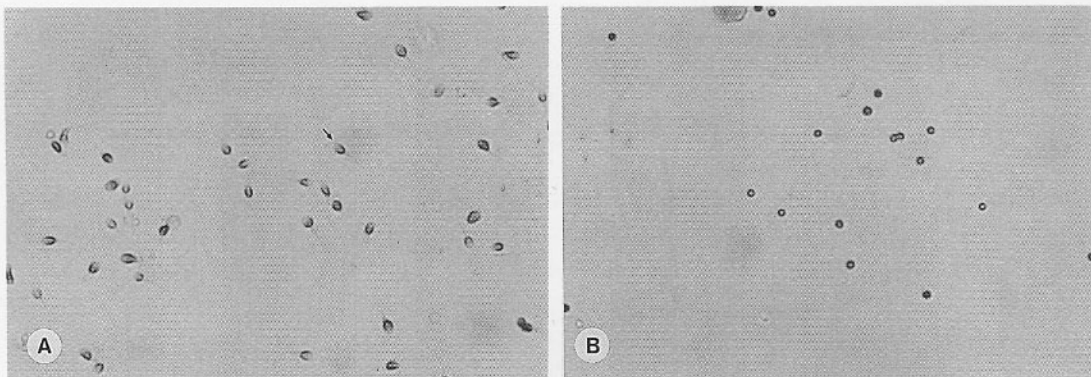


Figure 1. Sperm morphological observation by Diff-Quik staining ($\times 400$). (A) Normal sperm (arrow: acrosome region), (B) Round headed sperm (without acrosome region and spherically shaped nuclei)

동성이 낮은 경우, 또한 정자의 형태가 기형이 어도 수정을 가능하게 하였다. 또한 구형정자도 ICSI 방법으로 수정을 시켰을 때 정상적인 수정과 배발달, 임신^{3,9,10} 및 정상적인 산자도 얻을 수 있었으나,²⁰ 침체결핍으로 인해 낮은 수정률을 보여주었다. 따라서 이를 보완하기 위해 보조활성화술을 이용하여 수정률을 향상시키는 노력이 진행되었다.⁹ 그 중 calcium ionophore는 난자의 활성화반응을 효과적으로 유도한다고 알려져 있다.

그러므로 본 보고서는 본원을 내원한 구형정자증을 가진 환자를 상대로 세번의 ICSI법에 의한 시험관 아기 시술을 하였으며, 그 중 3번째 시도에서 ICSI 후 calcium ionophore를 이용하여 활성화시켜줌에 의하여 정상적인 수정과 임신 그리고 분만에 성공한 사례를 보고하고자 한다.

증 례

대상

환 자: 정○연, 33세

산과력: 0-0-0-0

월경력: 생리는 40일 주기로 규칙적이었으며, 기간은 약 6일간으로 생리량은 보통이었다.

가족력 및 과거력: 37세의 남편은 본원에서 시행한 정액검사상 구형정자증으로 확인되었으며, 호르몬 수치, 고환의 크기 및 혈액의 염색체 분석은 정상이었다. 환 자 부부의 불임기간은 7년이었다.

주 소: 남편은 구형정자증으로 완전히 침체가 결핍되어져 있었다.

방법

대상 환자는 세번의 체외수정 시술을 하였으며, 정자 및 난자의 처리는 세번 같은 방법을 사용하였으며, 모두 ICSI법으로 수정을 유도하였다. 특히 세번째 시도에서는 calcium ionophore를 이용하여 난자의 활성화를 유도하였다.

1. 정자의 처리

회수된 정액은 액화된 후, 10% hFF (human follicular fluid)가 첨가된 Ham's F-10 배양액 3 ml로서 2회 세척하고, 회수된 정자피에 다시 상기의 신선 배양액 3 ml로 희석 후 300 g, 30초간 원심 분리하였다. 상층액 2~3 ml을 피펫으로 회수하여, 1 ml의 100% percoll (Sigma Chemical Co.) 용액에 상적한 다음 300 g, 15분간 원심분리하여 하층부의 정자피만을 회수하여 swim-up 방법으로 활력이 뛰어난 정자를 회수하여 수정에 이용하였다.

2. 난자의 처리

1) 난자의 과배란 유도 및 난자의 준비

대상 환자에서 GnRH-agonist (Buserelin; Serono)와 hMG (Pergonal; Serono)를 병용한 황체기 장기투여법 (luteal phase long protocol)으로 과배란을 유도하였다. 성숙된 난포란은 hCG 주사 후 36~38시간째 질식 초음파를 이용하여 채취하였다. 회수된 난자는 0.0003% hyaluronidase를 처리하여 난구세포를 제거한 후 제1극체가 방출된 성숙난포란을 수정에 이용하였다.

3. 구형정자 ICSI 및 보조활성화술

미세주입은 통상의 ICSI 방법¹¹에 준하여 실

Table 1. Clinical analysis of human normal and round-headed sperm

	Normal	Round-headed sperm
No. of replicate (total patient)	10 (10)	3 (1)
Volume of semen (ml)	2.9	2.7
No. of sperm $\times 10^6$ cells/ml)	36.5	31.7
Motility*	M++	M++

* M++: linear progressive motility

Table 2. Effects of calcium ionophore on sperm decondensation after injecting human round-headed sperm into hamster oocyte

	Normal sperm		Round headed sperm	
No. of oocytes injected	20	47	22	59
Treatment of calcium ionophore	no	yes	no	yes
No. of oocytes survived	15 (75.0) ^a	36 (76.6) ^a	14 (63.6) ^a	48 (81.3) ^a
No. of oocytes with decondensed sperm	3 (20.0) ^a	12 (33.3) ^a	0 (0) ^a	15 (31.3) ^b

^{a,b} difference is significant among each other ($p < 0.05$)

Table 3. Clinical results of fertilization, culture and pregnancy after ICSI of round-headed sperm in human

	1st trial	2nd trial	3rd trial
No. of retrieved oocytes	3	5	8
Treatment of calcium ionophore	no	no	yes
No. of oocytes fertilized (%)	0	2 (40.0)	8 (100.0)
No. of embryos cleaved (%)	-	2 (100.0)	8 (100.0)
No. of embryos transferred	-	2	6
No. of G-sac ¹⁾ (%)	-	-	3 (50.0)
No. of FHB ²⁾ (%)	-	-	2 (33.3)
No. of delivered infants	-	-	2

1): gestation sac, 2): fetal heart beat

시하였으며, 미세주입 30분 후에 난자를 10 μ M calcium ionophore (A23187; Sigma, C7522)가 포함된 배양액에서 15분간 노출시킴으로써 난자의 활성화율을 유도하였다. 이후 37°C, 5% CO₂ 배양기 (Forma) 내에서 배양하였으며 16~18시간째에 2개의 극체와 2개의 전핵이 확인된 수정란만을 선별하여 배양기에서 난구세포와 공동배양하고, 24시간마다 10% hFF가 첨가된 신선한 YS 배양액으로 교환해 주면서 72시간 동안 배양하였다.

4. 배아의 이식 및 임신의 확인

72시간 동안 배양된 배아를 발달속도 및 할구의 균일성과 파편화 정도에 따라 등급하여, 양호한 배아를 선택하여 자궁내에 직접 이식을 하였다. 수정란 이식 후 14일째에 환자의 혈청내 β -hCG의 양이 100 mIU/ml 이상인 경우를 임신으로 판정하였으며, 이식 후 4~6주째에 질식 초음파로서 자궁내의 임신낭 (gestation sac)과 태아의 심장박동 (fetal heart beat)이 확인된 경우를 임상적 임신으로 확인하였다.

결과 및 고찰

구형정자증을 가진 대상 환자의 정액량, 정자수, 운동성은 정상이었다 (Table 1). 환자의 정자 형태를 확인하기 위해 Diff quik 염색법을 실시한 결과 Figure 1에서 처럼 침체부분이 결핍된 완전한 구형정자임을 확인할 수 있었다.

일반적 ICSI 방법을 이용한 첫번째 시도에서는 정상적인 수정이 이루어지지 않았다. 이는 회수된 난자의 수가 3개로 작았으며, 난자의 활성화가 충분히 유도되지 않았기 때문으로 생각되며, 과도한 자극을 주면서 ICSI를 실시한 두번째 시도에서는 40%의 수정률을 얻을 수 있었다. 이러한 결과는 보조활성화술을 이용하지 않은 Bourne 등의 37.5%의 수정률, Lundin 등의 43%의 수정률, Troukdes 등의 50%의 수정률, Kilani 등의 65%의 수정률과 비교할 수 있으리라 사료된다. 수정이 이루어진 수정란은 모두 정상적인 배발달을 보였으며, 2개의 배아를 자궁내에 이식하였으나, 임신에는 실패하였다. 세번째 시도에서 앞서 hamster를 이용한 예비실험에서 calcium ionophore를 처리하지 않은 군보다 처리한 군이 더 높은 수정률을 나타낸다는 것을 알 수 있었다 (Table 2).

hamster의 난자에 인간의 정상정자를 미세주입한 경우의 수정률은 calcium ionophore를 처리하지 않았을 때와 하였을 때 각각 20.0, 33.3%로서 유의한 차이를 나타내지 않았으나, 구형정자의 경우 각각 0, 31.3%로서 처리하였을 때 유의하게 높았으며, 또한 정상정자에 상응하는 수정률을 얻을 수 있었다.

이러한 실험을 기초로 하여 세 번째 시도에서는 ICSI 후 calcium ionophore를 사용하여 인위적인 활성화를 유도하였다.

Table 3에 나타난 바와 같이 calcium ionophore 처리시 8개의 난자가 모두 두 개의 전핵을 형성하여, 100%의 수정률을 나타내었으며, 8개의 수정란이 모두 정상적인 배발달을 보여 72시간 후 품질이 좋은 6개의 배아를 자궁내에 이식하였다. 그 결과 3개의 배아가 착상되었고, 그 중 2개의 심장박동을 확인할 수 있었으며, 33주 후 제왕절개술에 의한 분만으로 건강한 두 명의 여아를 출산하였다.

구형정자는 침체결손에 의해 난자를 활성화시키는 능력이 부족하거나 결핍되어 있는 상태이

며,^{15,16} calcium ionophore는 난자의 세포질 표층 입자 방출 및 2차 감수분열재개를 모두 유도할 수 있는 물질로 알려져 있다. Battaglia 등은 구형정자 ICSI 후, calcium ionophore를 처리한 결과 74%의 수정률을 얻어, 처리하지 않은 군의 12%와 대조되었다. 본 연구에서도 calcium ionophore를 처리하였을 때와 처리하지 않았을 때 각각 100%, 40%로서 이와 유사한 수정률을 나타내었다. 이와 같은 calcium ionophore는 정상적인 정자를 이용한 ICSI에서도 수정률 향상효과를 얻을 수 있었다는 보고도 있었다.¹⁸

Rybouchkin 등은 구형정자를 이용한 ICSI 후의 염색체는 정상 karyotype을 나타내며, 여기에 이상이 나타날 확률은 정상정자에서와 같다고 하였다. 그러나 유전적인 결함에 대해서는 앞으로도 연구되어야 하며, 특히 태어난 산자에 있어서 추적된 연구가 이루어져 있지 않은 상태이므로 계속적인 관찰과 유전자 수준에서의 연구는 계속 필요하다고 사료된다.

본 증례에서는 구형정자증을 가진 부부에서 ICSI를 이용한 수정유도와 calcium ionophore를 이용한 보조활성화술을 조합하여 정상적인 수정, 배발달과 출산 1례를 경험하였기에 문헌고찰과 함께 보고하는 바이다.

본 보고서는 기형정자증의 하나인 구형정자증 환자를 대상으로 ICSI법과 calcium ionophore를 이용한 보조활성화를 유도하여 임신에 성공한 보고서이다.

본원에서 3회 시술을 시행하였으며, 그 중 2회에서 수정과 배발달을 나타내었다. 두번째 시술에서 40%의 수정률과 성공적인 배발달을 보였지만, 임신에는 실패하였다. 세번째 시술에서는 ICSI 30분 후 10 μ M calcium ionophore를 15분간 처리하여 활성화를 유도하여 100%의 수정률 및 배발달률을 얻었으며, 이 중 6개의 난자를 이식하여 33주에 2명의 여아를 출산하였다. 따라서 구형정자증의 환자의 경우 ICSI 후 calcium ionophore를 이용한 보조활성화술을 적용하면, 성공적인 수정 및 발달을 얻을 수 있으며, 출산 또한 가능함을 알 수 있다.

참고 문헌

1. Battaglia D, Koehler J, Klein N, Turker M. Failure of oocyte activation after intracytoplasmic

- mic sperm injection using round-headed sperm. *Fertil Steril* 1997; 68: 118-22.
2. Bernhardt R, de Ioannes A, Blanco L, Herrera E, Bustos-Obregon E, Viligil P. Round-headed spermatozoa: a model to study the role of the acrosome in early events of gamete interaction. *Andrologia* 1990; 22: 12-20.
 3. Bourne H, Liu D, Clarke G, Baker H. Normal fertilization and embryo development by intracytoplasmic sperm injection of round-headed acrosomeless sperm. *Fertil Steril* 1995; 63: 1329-32.
 4. Dale B, Iaccarino M, Fortunato A. A morphological and functional study of fusibility in round-headed spermatozoa in the human. *Fertil Steril* 1994; 61: 336-40.
 5. Edirisinghe W, Murch A, Junk S, Yovich J. Cytogenetic analysis of unfertilized oocytes following intracytoplasmic sperm injection using spermatozoa from a globozoospermic man. *Human Reprod* 1998; 13: 3094-8.
 6. Kilani Z, Shaban M, Ghunaim S, Kilani S, Dakkak A. Triplet pregnancy and delivery after intracytoplasmic injection of round-headed spermatozoa. *Human Reprod* 1998; 13: 2177-9.
 7. Lalonde L, Langlais J, Antaki P, Chapdelaine A, Roberts K, Bleau G. Male infertility associated with round-headed acrosomeless spermatozoa. *Fertil Steril* 1988; 49: 316-21.
 8. Lanzendorf S, Maloney M, Ackerman S, Acosta A, Hodgen G. Fertilizing potential of acrosome defective sperm following microsurgical injection into eggs. *Gamete Res* 1988; 19: 329-37.
 9. Liu J, Nagy Z, Joris H, Tournaye H, Devroey P, Van Steirteghem A. A Successful fertilization and establishment of pregnancies after intracytoplasmic sperm injection in patients with globozoospermia. *Human Reprod* 1995; 10: 626-9.
 10. Lundin K, Sjogren A, Nilsson L, Hamberger L. Fertilization and pregnancy after intracytoplasmic microinjection of acrosomeless spermatozoa. *Fertil Steril* 1994; 62: 1266-7.
 11. Palermo G, Joris H, Devroey P. Pregnancies after intracytoplasmic injection of single spermatozoon into an oocyte. *Lancet* 1992; 340: 17-9.
 12. Rybouchkin A, Dozortsev D, Pelinck M, Sutter P, Dhont M. Analysis of the oocyte activating capacity and chromosomal complement of round-headed human spermatozoa by their injection into mouse oocytes. *Human Reprod* 1996; 11: 2170-5.
 13. Schill W. Some disturbances of acrosomal development and function in human spermatozoa. *Human Reprod* 1991; 6: 969-78.
 14. Schirren C, Holstein A, Schirren C. Uber die morphogenese rundkopfiger spermatozoen des menschen. *Andrologia* 1971; 3: 117-25.
 15. Schmiady H, Tandler-Schneider A, Kentenich H. Premature chromosome condensation of the sperm nucleus after intracytoplasmic sperm injection. *Human Reprod* 1996; 11: 2239-45.
 16. Swann K, Ozill J. Dynamic of the calcium signal that triggers mammalian egg activation. *Int Rev Cytol* 1994; 152: 183-222.
 17. Syms A, Jonson A, Lipschultz L, Smith R. Studies on human spermatozoa with round head syndrome. *Fertil Steril* 1984; 19: 329-37.
 18. Tesarik J, Sousa M. More than 90% fertilization rates after intracytoplasmic sperm injection and artificial induction of oocyte activation with calcium ionophore. *Fertil Steril* 1995; 63: 343-9.
 19. Tesarik J, Testart J. Treatment of sperm-injected human oocytes with Ca^{2+} ionophore supports the development of Ca^{2+} oscillations. *Biol Reprod* 1994; 51: 385-91.
 20. Trokoudes K, Danos N. Pregnancy with spermatozoa from a globozoospermic man after intracytoplasmic sperm injection treatment. *Human Reprod* 1995; 10: 880-2.