

정상 정자 소견을 나타내는 불임 부부에서 일반적인 체외수정과 세포질내 정자주입술을 병행하는 분할 수정법의 효용성

관동대학교 의과대학 제일병원 생식생물학 및 불임연구실¹, 산부인과학교실²

홍승범¹ · 박동욱¹ · 신미라¹ · 최수진¹ · 이선희¹ · 송인옥² · 전진현^{1*}

Efficacy of the Split Insemination Method Combining Conventional IVF and ICSI in Non-male Factor Infertile Couples with Normal Sperm Parameters

Seung Bum Hong¹, Dong Wook Park¹, Mi Ra Shin¹, Su Jin Choi¹,
Sun Hee Lee¹, In Ok Song², Jin Hyun Jun^{1*}

¹Laboratory of Reproductive Biology and Infertility, ²Department of Obstetrics and Gynecology,
Cheil General Hospital and Women's Healthcare Center, Kwandong University College of Medicine, Seoul, Korea

Objective: To evaluate the efficacy of split insemination method in treatments for non-male factor infertility.

Method: Laboratory and clinical data were collected from 505 cycles of split insemination during 2002~2005 in our center. The subjects were non-male factor infertility such as endometriosis, tubal, uterine, PCOS and idiopathic infertility without any sperm defects. Retrieved oocytes were randomly divided, and inseminated by conventional IVF or ICSI. Fertilized zygotes were cultured for 2~5 days to ET date, and surplus zygotes and embryos were frozen for subsequent frozen-thawed ET cycles. Clinical outcomes according to insemination method were compared by statistical analysis.

Results: The overall fertilization per retrieved oocytes was significantly higher in ICSI than that of conventional IVF in sibling oocytes ($62.5 \pm 22.3\%$ vs $52.9 \pm 28.0\%$, $p < 0.01$). Total fertilization failure occurred only in 2 of 505 cycles (0.4%) in split insemination cycles. Incidence of fertilization failure and poor fertilization rate less than 30% by ICSI were significantly lower than those of conventional IVF (1.1% and 7.5% vs 8.5% and 22.0%, $p < 0.01$). Delivery rates after transfer of fresh and thawed embryos from split insemination cycles were 40.0% (185/462) and 35.0% (55/157), respectively. There was no significant difference in the implantation and delivery rates of ET with embryos from conventional IVF or ICSI.

Conclusion: Taken together, the split insemination method improves poor fertilization rates resulting in successful clinical outcomes and thus could be used for non-male factor infertile couples in human ART program.

[Korean. J. Reprod. Med. 2007; 34(4): 305-312.]

Key Words: Split insemination, ICSI, Conventional IVF, Fertilization failure, Fertilization rate, Clinical outcomes

세포질내 정자주입술 (intracytoplasmic sperm injection, ICSI)은 일반적인 체외수정방법 (conventional IVF)을 통하여 난자를 수정시킬 수 없는 남성요인

불임 (male factor infertility)을 극복하는데 효과적인 보조생식술로 알려져 있다.^{1~3} 이러한 세포질내 정자주입술의 적용으로 폐쇄성 또는 비폐쇄성 무정자증, 정자형태 및 운동성 이상에 의한 남성 불임에서의 성공적인 임상 결과가 많은 연구자들에 의해 보고되고 있다.^{2,4~7} 뿐만 아니라 정상 정자 소

주관책임자: 전진현, 우) 100-380 서울특별시 중구 목정동 1-19, 관동대학교 의과대학 제일병원 생식생물학 및 불임연구실
Tel: (02) 02-2000-7592, Fax: (02) 2265-5621
e-mail: junjh55@hanmail.net

견을 나타내는 비남성요인 불임 (non-male factor infertility) 또는 원인불명 불임 (unexplained infertility)으로 진단된 환자에 있어서도 ICSI를 시행한 환자군이 일반적 체외수정을 사용한 군보다 더 높은 수정률 및 낮은 수정 실패율을 보이는 것으로 보고되었다.^{8,9}

일반적으로 임상에서 시행되는 검사를 통해 모든 불임 환자의 원인을 명확하게 밝히기는 현실적으로 한계가 있으며, 전체 불임 환자의 10~20% 정도에서 원인불명의 불임으로 진단된다. 더욱이 이전의 체외수정술 결과가 없는 경우 정상적인 정자 소견을 나타내는 경우에도 실제적인 정자의 수정 능력을 판정하기가 쉽지 않으며, 일반적으로 비남성요인 불임 환자의 체외수정에서 5~10%의 수정 실패율이 보고되고 있다.⁹ 따라서, Hershlag 등은 보조생식술의 시도에서 완전한 수정 실패를 방지하기 위해서 원인불명 불임 환자에게서 채취된 동일한 난자를 일반적 체외수정과 ICSI로 각각 나누어 수정시키는 분할 수정법 (split insemination method)을 제안하였다.^{2,4,8} 이러한 분할 수정법은 정상적인 정자 소견을 나타내는 원인불명 불임 환자와 경증의 자궁내막증 환자에서도 수정 실패율을 현저하게 낮출 수 있었으며,¹⁰ 경계성 정액 인자 (borderline semen parameter)를 보인 환자에서 있어서는 통계적으로 유의한 개선효과를 나타냈다.^{11,12}

정상적인 정자 소견을 보이는 비남성요인 불임 환자의 경우에도 난구세포, 난자의 투명대, 난자의 세포질 성숙 등에 이상이 있는 경우에는 일반적인 체외수정에서 수정률이 현저하게 저하될 수 있으며, 완전한 수정 실패를 나타내는 경우가 발생할 수 있다. 따라서 이러한 예기치 못한 수정 실패를 예방하기 위해서 일차적인 수정 방법으로 세포질내 정자주입술이 제시되기도 하였다.^{2,4,8}

본 연구에서는 정상적인 정자 소견을 나타내는 비남성요인 불임 부부에서 일반적인 체외수정과 세포질내 정자주입술을 병행하는 분할 수정법의 효용성을 살펴보고자 하였다.

연구대상 및 방법

1. 연구대상

2003년 1월부터 2005년 12월까지 제일병원 아이 소망센터에서 체외수정 기술을 받았던 환자들에서 분할 수정법이 시행된 비남성요인 불임 환자의 임상 결과를 후향적으로 분석하였다. 이 중 자궁내막증이 120주기, 다낭성난소증후군이 45주기, 난관요인이 135주기, 원인불명이 102주기, 그 외 자궁, 복막, 고령 원인 등이 103주기였다. 또한 같은 시점에서 분할 수정법에 의해 수정된 잉여 배아의 동결-융해 이식을 시행한 157주기의 임상 결과도 분석하였다.

2. 연구방법

1) 과배란 유도, 체외수정, 체외배양 및 배아이식

과배란 유도는 Gonadotrophin-releasing hormone (GnRH) agonist (Suprafact, Aventis, France, 또는 Leucrin, Abbott, France) 또는 GnRH antagonist와 recombinant FSH (Puregon, Organon, Netherland 또는 Gonal-F, Serono, Switzerland) 또는 highly purified FSH (Metrodin, Serono, Switzerland) 및 human menopausal gonadotropin (Pergonal, Serono, Switzerland)을 사용하였다.

초음파 상에서 난포의 크기가 18 mm 이상의 난포가 2개 이상일 때, hCG (Pregnyl, Serono, Switzerland) 10,000 IU를 주사하였고, hCG 투여 35~36시간 후에 질식 초음파를 이용하여 난자를 채취하였다. 회수된 난자는 무작위로 두 군으로 나누어 G-FertTM (Vitrolife, Sweden) 배양액에서 4~6시간 배양하였다. 체외수정 시 한 환자에서 회수된 난자들 (sibling oocytes)을 무작위로 두 군으로 나누어 일반적인 체외수정과 세포질내 정자주입술을 병행하여 분할 수정법을 시행하였다.² 수정 유도 후 16~18시간에 전핵 형성 유무를 관찰하여 수정을 확인하였다. 수정된 배아는 3~5일 동안 GIII series (Vitrolife, Sweden)의 G1, G2 배양액에서 체외배양하여 자궁

내 이식을 실시하였다.

2) 정자처리

정액은 3일간의 금욕 후 수음에 의하여 소독된 용기에 채취한 후 상온에서 30분간 액화시켰다. WHO의 기준에 의해 정액을 평가한 후 15 mL 원심분리관에 정액을 옮겨 90%, 70%, 40% 3층의 Sperm Grad (Vitrolife, Sweden)에 1~1.5 mL의 정자를 올려놓은 후 1460 rpm에 20분간 원심분리하였다. 상층액을 제거하고 정자괴에 다시 5% Human Serum Albumin (HSA)가 첨가된 5 mL의 G-Sperm 배양액 (Vitrolife, Sweden)을 첨가하여 현탁액을 만든 후 1460 rpm에서 10분간 다시 원심분리하였다. 최종적으로 정자의 상태를 확인한 후 5% HSA가 첨가된 G-Fert™ 배양액으로 정자의 농도를 조정하여, 분할 수정법에 사용하였다.

3) 배아의 동결 보존 및 동결-융해 배아이식

수정확인 후 전핵 단계의 잉여 배아나 배양 3일째 배아이식 후 양질의 잉여 배아를 완만 동결법으로 동결 보관하였다. 동결 보관된 배아는 적절한 시간에 급속 해동법으로 융해한 후 이식 전까지 신선주기 배아이식에서와 동일한 조건 하에서 체외배양하였다. 동결-융해 배아이식을 위한 자궁내막 준비는 생리 시작 1일이나 2일째부터 estradiol valerate (Progynova®, Schering AG, Germany)를 일일 용량 6 mg으로 경구 투여하였으며, 혈중 농도가 100 pg/mL 미만이거나 자궁내막 두께가 7 mm 미만인 경우 용량을 8 mg으로 증량하였다. 자궁내막의 두께가 7 mm 이상으로 두꺼워진 경우 분비기 자궁내막으로의 분화를 유도하기 위해 프로그스테론을 투여하였다.

Table 1. Overall outcomes of split insemination cycles

	Number (%)	Mean ± SD
Oocytes pick-up cycles	505	
Mean age (year)		32.7±3.5
Retrieved oocytes	9,420	18.7±9.8
Oocytes for ICSI	4,973 (52.8)	9.8±5.8
Fertilized oocytes by ICSI	3,043 (61.2) ^a	62.5±22.3% ^b
Oocytes for conventional IVF	4,447 (47.2)	8.8±4.8
Fertilized oocytes by conventional IVF	2,291 (51.5) ^a	52.9±28.0% ^b
Complete fertilization failure	2 (0.4)	
Cryopreserved embryos	2,971 (55.8)	
Cryopreserved cycles	328 (65.0)	
Transferred embryos	1,622 (30.4)	3.5±0.7
Transferred cycles	462 (91.5)	
Clinical pregnancy cycles	208 (45.0)	
Gestational sacs	338 (20.8)	
Delivery cycles	185 (40.0)	

Values are number (percentage) or mean ± SD.

^a p<0.01, compared by Chi-square test.

^b p<0.01, compared by paired t-test.

Fertilization rates were calculated by allocated number of oocytes for ICSI or IVF.

Table 2. Incidence and distribution of fertilization rates in split insemination cycles

Split insemination cycles (n=505)	Insemination method		P-Value
	ICSI	Conventional IVF	
0% of fertilization rate	5 (1.1%)	43 (8.5%)	<0.01
0~30% of fertilization rate	38 (7.5%)	111 (22.0%)	<0.01
0~50% of fertilization rate	125 (24.8%)	197 (39.0%)	<0.01
100% of fertilization rate	41 (8.1%)	35 (6.9%)	NS

NS, not significant.

Fertilization rates were calculated by allocated number of oocytes for ICSI or IVF.

4) 임신 및 분만확인

임신의 확인은 배아이식 후 12일째 혈중 β-hCG 가 5 mIU/mL 이상이고, 추적 검사에서 지속적인 상승을 보이며, 임신 5~6주 사이에 태낭 (gestational sac)이 확인되면 임상적 임신 (clinical pregnancy)으로 판정하였다. 이식한 배아 수에 대한 태낭 수의 비율로 착상율을 계산하였다. 임신 후 추적 조사를 통해 분만 결과를 확인하였다.

5) 통계처리

결과에 대한 통계학적 분석은 통계 프로그램으로 SPSS (ver. 10.0)를 이용하였으며, 비율 비교 시 Chi-square test를 평균치 비교에는 Student's t-test를 시행하였다. 이때 p<0.05인 경우를 통계학적 유의성이 있는 것으로 간주하였다.

결 과

분할 수정법을 시행한 505주기에서 회수된 난자는 9,420개, 평균 18.7±9.8개였고, 대상 환자의 평균 연령은 32.7±3.5세였다 (Table 1). 채취 난자는 무작위로 나누어 세포질내 정자주입술과 일반적인 체외수정을 통해 수정을 유도하였다. 그 결과 세포질내 정자주입술에서 61.2% (3,043/4,973)가 수정되었고, 일반적인 체외수정에서는 51.5% (2,291/4,447)가 수정되었다. 세포질내 정자주입술에서 일반적으로 나타내는 미성숙 난자를 제외한 성숙 난자 당 수정률은 77.0% (3,043/3,952)였다. 환자들의 평균 수정률 비교에서는 세포질내 정자주입술이 62.5±

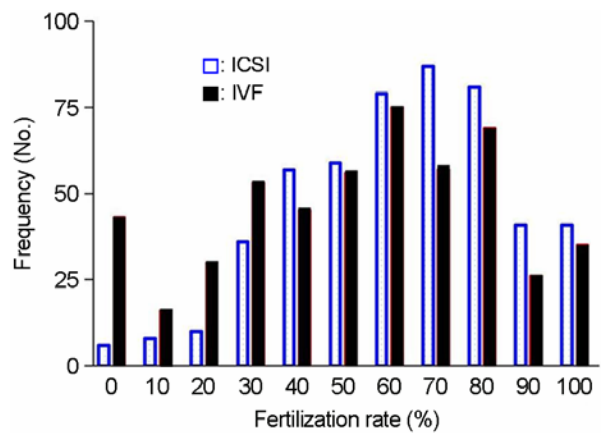


Figure 1. Frequency distribution of fertilization rates of ICSI and conventional IVF in split insemination cycles.

22.3%의 수정률로 일반적인 체외수정의 수정률 52.9±28.0% 보다 통계적으로 유의하게 높았다 (Table 1; p<0.01). 분할 수정법을 시행한 주기에서 수정에 완전히 실패한 경우는 2주기 (0.4%)였으며, 328주기 (65.0%)에서 2,971개의 잉여 배아를 동결하였다. 이식에 사용된 배아는 462주기에서 1,622개로 주기당 평균 3.5±0.7개의 배아를 이식하였다. 초음파 소견에서 태낭이 확인된 임상적 임신률은 배아 이식 당 45.0% (208/462)였으며, 185주기 (40.0%)에서 분만에 성공하였다.

분할 수정법에서 수정 방법에 따른 수정률 분포 빈도는 Table 2에 나타내었으며, 분포는 Figure 1에 도식화하였다. 수정을 시도한 난자들에서 전체적인 수정 실패는 세포질내 정자주입술에서 1.1% (5/505), 일반적인 체외수정에서 8.5% (43/505)로 ICSI에서

Table 3. Pregnancy outcomes with fresh or frozen-thawed embryos from ICSI and/or conventional IVF in split insemination cycles

	Transferred embryos from		
	ICSI	Conventional IVF	Combined
With fresh embryos			
No. of ET cycles	56	128	278
Mean age (years)	32.7±2.8	32.1±3.3	33.0±3.7
Clinical pregnancy rate	32.1% (18/56)	44.5% (57/128)	47.8% (133/278)
Implantation rate	16.3% (30/184)	20.9% (91/435)	21.6% (217/1,003)
Delivery rate	28.6% (16/56)	38.3% (49/128)	43.2% (120/278)
With frozen-thawed embryos			
No. of ET cycles	64	11	82
Mean age (years)	32.8±3.6	32.1±1.9	32.2±3.6
Clinical pregnancy rate	43.8% (28/64)	54.5% (6/11)	40.2% (33/82)
Implantation rate	16.1% (37/229)	15.0% (6/40)	12.8% (37/288)
Delivery rate	39.1% (25/64)	36.3% (4/11)	31.7% (26/82)

There was no significant difference.

통계적으로 유의하게 낮았다 ($p<0.01$). 저조한 수정률인 0~30% 이하의 수정률을 나타내는 빈도도 세포질내 정자주입술에서 7.5% (38/505), 일반적인 체외수정에서 22.0% (111/505)로 ICSI에서 통계적으로 유의하게 낮았다 ($p<0.01$). 또한, 0~50% 이하의 수정률을 나타내는 빈도도 세포질내 정자주입술에서 24.8% (125/505), 일반적인 체외수정에서 39.0% (197/505)로 ICSI에서 통계적으로 유의하게 낮았다 ($p<0.01$). 수정을 시도한 난자가 전부 수정된 빈도는 세포질내 정자주입술에서 8.1% (41/505), 일반적인 체외수정에서 6.9% (35/505)로 두 군간에 유의적인 차이가 없었다. 전체적인 수정률 분포는 세포질내 정자주입술에서는 정규분포에 가까운 분포를 나타내었지만, 일반적인 체외수정에서는 수정 실패와 저조한 수정률의 빈도가 상대적으로 높게 나타났다 (Figure 1).

분할 수정법에서 얻어진 배아를 수정 방법에 따라 구분하여 배아이식 후 임신율, 착상률, 분만율 등을 비교하였다 (Table 3). 신선주기 배아이식에서

는 세포질내 정자주입술에서 유래한 배아만을 이식하였을 때 임상 결과가 다소 저조하였지만, 동결-융해 배아이식에서는 세포질내 정자주입술에서 유래한 배아에서 가장 높은 착상률과 분만율을 나타내었다. 전체적으로 세포질내 정자주입술과 일반적인 체외수정에서 유래한 배아를 이식한 경우에 각각 16.2% (67/413)와 20.4% (97/475)의 착상률 그리고 34.2% (41/120)와 38.1% (53/139)의 배아이식당 분만율을 보여 통계적으로 유의한 차이를 나타내지 않았다. 그리고 시행한 분할 수정법 중에서 43주기 (8.5%)에서 일반적인 체외수정 방법으로 수정란을 얻는데 실패하였으나, 세포질내 정자주입술로 41주기 (95.3%)에서 수정란을 확보할 수 있었다. 이렇게 일반적인 체외수정 방법으로 수정에 실패한 경우에도 세포질내 정자주입술 유래의 배아를 이식하여 난자채취 당 30.2% (13/43)의 분만율을 얻을 수 있었다.

고 찰

세포질내 정자주입술은 인간의 보조생식술에서 남성 불임을 극복하기 위한 방법으로 사용되어 왔다. 그러나 정상 정자 소견을 나타내는 불임 환자의 경우에도 일반적인 체외수정을 시행하였을 때 수정률이 낮거나 수정의 실패가 관찰된 적이 있는 경우에는 선택적으로 세포질내 정자주입술이 적용되고 있다.^{5,7,13} 또한, 원인불명 불임 환자의 경우 일반적인 체외수정에서 수정의 실패를 방지하기 위해서 동일한 환자의 해당 주기에서 채취한 난자를 일반적인 체외수정과 세포질내 정자주입술을 병행하는 분할 수정법을 시행하여 효과적인 임상 결과들이 보고되고 있다.^{2,6,9}

본 연구에서는 정상 정자 소견을 보이지만 일반적인 체외수정 방법으로는 안정적인 수정률을 기대하기 어려운 장기간의 원인불명의 불임, 이전 체외수정 결과가 없는 경우, 자궁내막증과 다낭성 난소증후군과 같이 난자의 상태에 영향을 미칠 가능성이 있는 경우 등에서 분할 수정법을 시도하였다. 또한, 본 연구실 10년 이상의 수정률 통계에서 비남성요인의 일반적인 체외수정에서의 수정 실패율은 5~7%를 나타내었으며, 이는 많은 문헌들에서의 보고와 유사하였다. 따라서, 비남성요인의 불임에 대한 첫 번째 시험관 아기 시술에서 채취된 난자의 수가 10개 이상으로 충분하고, 일반적인 체외수정 당시 정자의 운동성 및 상태가 만족스럽지 않은 경우에도 수정 실패율을 낮추기 위해 선택적으로 분할 수정법을 실시하였다.

대상 환자의 평균 나이는 32.7세였으며, 평균 18.7±9.8개의 난자를 채취하였다. 전체적인 수정률은 세포질내 정자주입술에서 일반적인 체외수정에 비해 통계적으로 유의하게 높았으며 (Table 1), 세포질내 정자주입술에서 성숙 난자 당 수정률은 77.0% (3,043/3,952)로 남성요인 불임에서의 일반적인 수정률인 60~70%에 비해 다소 높았다.^{2,5} 이는 정상적인 형태와 운동성을 갖는 정자를 사용했기

때문으로 생각된다. 일반적인 체외수정을 시도한 경우 8.5%에서 수정란을 얻을 수 없었다. 난자의 세포질에 정자를 직접적으로 주입하는 세포질내 정자주입술과는 달리 일반적인 체외수정에서는 정자의 침체 반응, 정자와 난구세포의 상호 작용, 정자의 투명대 부착 및 통과, 정자 세포막과 난자 세포막의 융합 그리고 난자의 활성화 등의 일련의 과정을 통하여 수정되는 것으로 알려져 있다. 따라서, 이러한 일련의 과정에서의 이상은 수정 실패로 나타날 수 있다. 최근에는 체외수정 과정에서 많은 수의 정자에 의해 생성되는 superoxide anion (O_2^-)과 hydrogen peroxide (H_2O_2) 같은 활성 산소류 (reactive oxygen species, ROS)가 정상적 수정 기전을 저해하는 것으로 보고되기도 하였다.^{14,15}

수정 방법에 따른 배아의 발생 능력을 비교하기 위해 이식된 배아를 수정 방법에 따라 구분하여 착상률과 분만율을 비교하였으나, 세포질내 정자주입술과 일반적인 체외수정에서 유사한 임상 결과를 확인하였다. 이러한 결과는 일반적으로 제시되고 있는 세포질내 정자주입술에서 발생할 수 있는 난자 세포질의 손상에 의한 배아의 발생 능력 저하 가능성과는 상반된 결과로, 숙달된 시술자에 의한 미세조작술의 시행이 관련이 있을 것으로 생각된다. 또한, 원인불명과 비남성요인에 의한 불임인 경우 일반적인 체외수정과 세포질내 정자주입술을 시행하였을 때 임신율에 차이가 없다는 결과들이 최근까지 보고되고 있다.^{16,17} 잉여 수정란을 이용한 동결-융해 배아이식에서도 신선 주기 배아이식과 차이가 없는 임상 결과를 얻을 수 있어, 높은 수정률로 많은 수의 수정란을 확보하고 잉여 수정란을 동결 보관할 수 있는 가능성이 높은 세포질내 정자주입술이 임상적으로는 선호되는 경향이 있다. 그러나 아직까지 세포질내 정자주입술의 안전성에 대한 논란이 있기 때문에,¹⁸⁻²¹ 이를 고려한 세포질내 정자주입술의 선별적인 적용이 필수적이다.

그리고 분할 수정법에 따라 세포질내 정자주입술을 병행하여 일반적인 체외수정의 수정 실패를

95% 이상 극복할 수 있었으며, 이러한 배아를 이용하여 30% 이상의 만족스러운 분만율을 얻을 수 있었다. 본 연구에서도 많은 논문들에서 주장하고 있는 분할 수정법의 수정 실패 방지 효과와 안정적인 수정률 확보에 대한 효용성을 확인할 수 있었다.

결론적으로 정상 정자 소견을 나타내는 비남성 요인 불임에서 일반적인 체외수정에 비하여 세포질내 정자주입술의 수정률이 높을 뿐만 아니라 수정에 실패할 확률이 낮음을 알 수 있었으며, 배아의 발생 능력은 체외수정 방법뿐만 아니라 동결-융해 배아이식에서도 차이가 없음을 확인하였다. 따라서, 시험관 아기 시술에서 일반적인 체외수정 결과에 대한 확신이 부족한 경우에는 일차적으로 분할 수정법을 적용하여 그 수정 결과를 토대로 향후 체외수정 방법을 결정하는 것이 효과적일 것으로 사료된다.

참 고 문 헌

- Devroey P, Van Steirteghem A. A review of ten years experience of ICSI. *Hum Reprod Update* 2004; 10: 19-28.
- Hershlag A, Paine T, Kvapil G, Feng H, Napolitano B. In vitro fertilization-intracytoplasmic sperm injection split: an insemination method to prevent fertilization failure. *Fertil Steril* 2002; 77: 229-32.
- Palermo G, Joris H, Devroey P, Van Steirteghem AC. Pregnancies after intracytoplasmic injection of single spermatozoon into an oocyte. *Lancet* 1992; 340: 17-8.
- Bungum L, Bungum M, Humaidan P, Andersen C. A strategy for treatment of couples with unexplained infertility who failed to conceive after intrauterine insemination. *Reprod Biomed Online* 2004; 8: 584-9.
- Fishel S, Aslam I, Lisi F, Rinaldi L, Timson J, Jacobson M, et al. Should ICSI be the treatment of choice for all cases of in-vitro conception? *Hum Reprod* 2000; 15: 1278-83.
- Hwang JL, Seow KM, Lin YH, Hsieh BC, Huang LW, Chen HJ, et al. IVF versus ICSI in sibling oocytes from patients with polycystic ovarian syndrome: a randomized controlled trial. *Hum Reprod* 2005; 20: 1261-5.
- Nagy Z, Liu J, Cecile J, Silber S, Devroey P, Van Steirteghem A. Using ejaculated, fresh, and frozen-thawed epididymal and testicular spermatozoa gives rise to comparable results after intracytoplasmic sperm injection. *Fertil Steril* 1995; 63: 808-15.
- Li Z, Lin H, Xiao W, Wang Y. Fertilization of IVF/ICSI using sibling oocytes from couples with subfertile male or unexplained infertility. *J Huazhong Univ Sci Technol Med Sci* 2004; 24: 365-8.
- Mahutte NG, Arici A. Failed fertilization: is it predictable? *Curr Opin Obstet Gynecol* 2003; 15: 211-8.
- Ruiz A, Remohi J, Minguez Y, Guanés PP, Simon C, Pellicer A. The role of in vitro fertilization and intracytoplasmic sperm injection in couples with unexplained infertility after failed intrauterine insemination. *Fertil Steril* 1997; 68: 171-3.
- Aboulghar MA, Mansour RT, Serour GI, Sattar MA, Amin YM. Intracytoplasmic sperm injection and conventional in vitro fertilization for sibling oocytes in cases of unexplained infertility and borderline semen. *J Assist Reprod Genet* 1996; 13: 38-42.
- Van der Westerlaken L, Naaktgeboren N, Verburg H, Dieben S, Helmerhorst FM. Conventional in vitro fertilization versus intracytoplasmic sperm injection in patients with borderline semen: a randomized study using sibling oocytes. *Fertil Steril* 2006; 85: 395-400.
- Van Steirteghem A, Nagy Z, Joris H, Liu J, Staessen C, Smits J, et al. High fertilization and implantation rates after intracytoplasmic sperm injection. *Hum Reprod* 1993; 8: 1061-6.
- Alvarez JG, Touchstone JC, Blasco L, Storey BT. Spontaneous lipid peroxidation and production of hydrogen peroxide and superoxide in human spermatozoa: superoxide dismutase as a major enzyme protectant against oxygen toxicity. *J Androl* 1987; 8: 338-48.
- Aitken RJ, Clarkson JS. Cellular basis of defective sperm function and its association with the genesis of reactive oxygen species by human spermatozoa. *J Reprod Fertil* 1987; 81: 459-69.
- Aboulghar MA, Mansour RT, Serour GI, Amin YM, Kamal A. Prospective controlled randomized study of in vitro fertilization versus intracytoplasmic sperm injection in the treatment of tubal factor infertility with normal semen parameters. *Fertil Steril* 1996; 66: 753-6.

17. Kim HH, Bundorf MK, Behr B, McCallum SW. Use and outcomes of intracytoplasmic sperm injection for non-male factor infertility. *Fertil Steril* 2007; 88: 622-8.
18. Bonduelle M, Legein J, Buysse A, Van Assche E, Wisanto A, Devroey P, et al. Prospective follow-up study of 423 children born after intracytoplasmic sperm injection. *Hum Reprod* 1996; 11: 1558-64.
19. Bonduelle M, Liebaers I, Deketelaere V, Derde MP, Camus M, Devroey P, et al. Neonatal data on a cohort of 2889 infants born after ICSI (1991-1999) and of 2995 infants born after IVF (1983-1999). *Hum Reprod* 2002; 17: 671-94.
20. Macas E, Imthurn B, Keller PJ. Increased incidence of numerical chromosome abnormalities in spermatozoa injected into human oocytes by ICSI. *Hum Reprod* 2001; 16: 115-20.
21. Wennerholm UB, Bergh C, Hamberger L, Lundin K, Nilsson L, Wikland M, et al. Incidence of congenital malformations in children born after ICSI. *Hum Reprod* 2000; 15: 944-8.

= 국문초록 =

목 적: 본 연구에서는 일반적인 체외수정과 세포질내 정자주입술을 병행하여 시행하는 분할 수정법의 효용성을 정상적인 정자 소견을 나타내는 비남성요인 불임 환자의 체외수정 및 배아이식술에서 살펴보고자 하였다.

연구방법: 제일병원 아이소망센터에서 정자 소견상 결함이 없는 비남성요인 불임 환자에게 분할 수정법을 이용한 505주기의 임상 결과를 후향적으로 분석하였다. 획득된 난자는 무작위로 나누어 일반적인 체외수정이나 세포질내 정자주입술을 이용하여 수정을 시켰다. 수정란은 이식할 때까지 2~5일간 배양하였고, 잉여의 수정란과 배아는 동결 보관하여 동결-융해 이식에 사용하였다. 수정 방법에 따른 임상 결과를 통계학적인 방법으로 비교하였다.

결 과: 획득된 난자의 수정율은 분할 수정법을 시행하였을 때 일반적인 체외수정보다 세포질내 정자주입술에서 통계적으로 유의하게 높게 나타났다 ($52.9 \pm 28.0\%$ vs $62.5 \pm 22.3\%$, $p < 0.01$). 전체적인 수정의 실패는 분할 수정법을 시행한 505주기 중에서 단지 2주기에서만 (0.4%) 나타났으며, 수정 실패와 0~30% 이하의 수정률을 나타내는 빈도는 세포질내 정자주입술에서 일반적인 체외수정보다 통계적으로 유의하게 낮았다 (1.1% and 7.5% vs 8.5% and 22.0%, $p < 0.01$). 분할 수정주기에서의 신선 배아와 동결-융해 배아이식 후 분만율은 각각 40.0% (185/462)와 35.0% (55/157)였으며, 일반적인 체외수정이나 세포질내 정자주입술로 얻어진 배아의 착상률과 분만율은 유의적인 차이가 나타나지 않았다.

결 론: 결론적으로 비남성요인 불임 환자의 보조생식술에서 분할 수정법이 수정 실패와 낮은 수정율을 방지하고 성공적인 임상 결과를 제공할 수 있는 효과적인 방법으로 사료된다.

중심단어: 분할 수정법, 세포질내 정자주입술, 일반적인 체외수정, 수정 실패, 수정률, 임상 결과
