

# 오타아 임신에 의해 유발된 경미한 복수와 중증 흉수의 난소과자극증후군

서울대학교 의과대학 산부인과학교실<sup>1</sup>, 서울대학교 의학연구원 인구의학연구소<sup>2</sup>

정희정<sup>1</sup> · 김훈<sup>1</sup> · 김용진<sup>1,2</sup> · 구승엽<sup>1,2\*</sup> · 김석현<sup>1,2</sup> · 최영민<sup>1,2</sup> · 김정구<sup>1</sup> · 문신용<sup>1,2</sup>

## Ovarian Hyperstimulation Syndrome with Minimal Ascites and Severe Hydrothorax Induced by Quintuplet Pregnancy

Hee Jung Jung<sup>1</sup>, Hoon Kim<sup>1</sup>, Young Jin Kim<sup>1,2</sup>, Seung-Yup Ku<sup>1,2\*</sup>, Seok Hyun Kim<sup>1,2</sup>,  
Young Min Choi<sup>1,2</sup>, Jung Gu Kim<sup>1</sup>, Shin Young Moon<sup>1,2</sup>

<sup>1</sup>Department of Obstetrics and Gynecology, College of Medicine, <sup>2</sup>Institute of Reproductive Medicine and  
Population, Medical Research Center, Seoul National University

Ovarian hyperstimulation syndrome (OHSS) is one of the most common iatrogenic complications induced by assisted reproductive technology. Hydrothorax develops in about 10 percent of patients with severe OHSS and it is usually associated with marked ascites. On the other hand, severe hydrothorax without marked ascites is uncommon, and its pathogenesis remains unclear. We recently experienced a case of severe unilateral hydrothorax with minimal ascites induced by quintuplet pregnancy following intrauterine insemination with controlled ovarian hyperstimulation. Severe hydrothorax was resolved after only conservative and symptomatic management without invasive procedure such as thoracentesis or paracentesis. We report this case with brief review of literature.

[Korean. J. Reprod. Med. 2009; 36(2): 137-142.]

**Key Words:** Ovarian hyperstimulation syndrome (OHSS), Hydrothorax, Minimal ascites, Quintuplet pregnancy

난소과자극증후군 (ovarian hyperstimulation syndrome, OHSS)은 보조생식술 (assisted reproductive technology, ART)에서 배란유도 (ovulation induction) 및 과배란유도 (controlled ovarian hyperstimulation, COH)시 발생할 수 있는 가장 심각한 합병증으로 알려져 있다. 난소과자극증후군은 난소비대 (ovarian enlargement), 복수 (ascites), 횡뇨 (oliguria), 복통 (abdominal pain), 전해질 불균형 (electrolyte imbalance), 혈액농축 (hemoconcentration) 등의 소견을 보이는 질환으로, 비대된 난소에서 단백질이 풍부한 체액이

분비되는데, 그 체액인자 중 주로 VEGF (vascular endothelial growth factor)와 renin-angiotensin의 생성 및 분비가 촉진되며, 이를 매개로 모세혈관 투과성이 증가되고, 혈관 내 체액 (intracellular space, ICF)이 혈관 외 공간으로 급속하게 이동되어 일어나는 의인성 질환이다.<sup>1-4</sup> 그 증상과 소견의 정도에 따라 경증, 중등도, 중증의 난소과자극증후군으로 분류될 수 있고, 중증 난소과자극증후군의 발생률은 0.5~0.96%로 흔하지 않다.<sup>5</sup> 임신이 된 경우 난소과자극증후군의 발생률이 비임신군에 비해 약 4배 정도 높으며, 그 증상 정도도 더 심하고 회복도 오래 걸리는 것으로 되어 있으며, 또한 다태 임신이 된 경우 태아수가 많을수록 위험률이 가중된다.<sup>5</sup>

주관책임자: 구승엽, 우) 110-744 서울특별시 종로구 연건동 28,  
서울대학교 의과대학 산부인과학교실  
Tel: (02) 2072-1971, Fax: (02) 762-3599  
e-mail: jyhsyk@snu.ac.kr

난소과자극증후군의 증상 중 복수는 모세혈관 투과성의 증가로 체액이 혈관 외 공간으로 이동되어 나타나며, 흉수는 횡격막의 림파선을 통해 복수가 이동한 결과로, 흔히 과다한 복수와 동반되어 나타나는 것으로 알려져 있다. 경미한 복수에 과다한 편측 흉수는 흔하지 않고, 아직 국내 보고는 없었으며, 국외 보고도 많지 않았고, 그 병태생리에 대해 명확히 밝혀지지 않았다. 국외 보고의 경우 흉수 및 복수에 대해 흔히 복수천자나 흉수천자의 시술을 시행하였으나, 본 저자들은 침습적 시술을 시행하지 않고, 보존적 치료만으로 치유된 예를 경험하였기에 문헌고찰과 함께 보고하는 바이다.

## 증 례

환 자: 박O선, 27세

주 소: 호흡곤란, 복부팽만감

산과력: 0-0-2(1/1)-0

월경력: 초경은 12세에 있었고, 평소 월경주기는 불규칙하였으며, 월경량은 보통이었고, 기간은 3~4일 정도였다. 최종 월경일은 2008년 6월 23일 이었다.

과거력: 2004년 12월 5일 3 cm 크기의 자궁근종이 있어 복강경하 근중절제술을 받았고, 2008년 6월 7일 Clomifene citrate (구연산 클로미펜®, 영풍제약, Korea)을 이용한 과배란유도 및 자궁 내 인공수정 1회 시행하였고, 임신되지 않았다. 당시에는 난소과자극증후군의 소견은 없었다.

가족력: 특이소견 없었다.

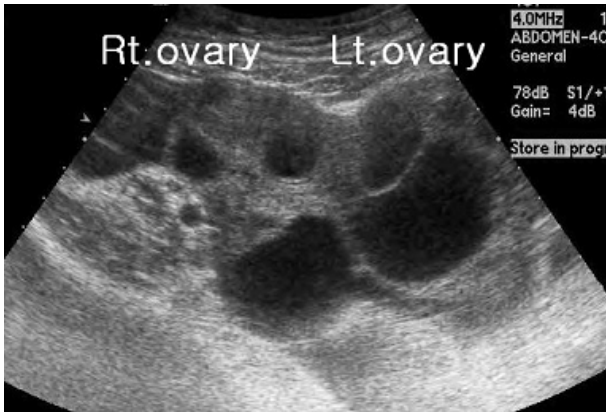현병력: 환자는 배란유도를 위해 타 병원 불임 클리닉에서 월경주기 3일째부터 (2008년 6월 25일) hMG (human menopausal gonadotrophins; 아이브이에프-엠®, LG, Korea) 150 IU씩 월경주기 10일째까지 투여 받았고, 월경주기 11일째 75 IU를 투여 받았다. 월경주기 8일째 생식 자극호르몬 분비호르몬 길항제 (GnRH antagonist)인 cetrorelix (cetrotide®, Serono International S.A., Geneva, Switzerland)를 3.0 mg 투여 받았고, 월경주기 12일째 17 mm 크기의 난포 2개

관찰되어 사람 융모성생식샘 자극호르몬 (recombinant human chorionic gonadotropin; Ovidrel®, Serono International S.A., Geneva, Switzerland) 250 µg 1회 피하 주사로 배란을 유도하였고, 월경주기 14일째 자궁 내 인공수정을 시행 받았다. 인공수정 시행한 날부터 14일 동안 황체기 보강 목적으로 micronized progesterone (에스티마®, 남선약품, Korea) 100 mg 하루 3번씩 투여하였다. 자궁 내 인공수정 시행 받은 3일 후부터 복부팽만감 및 호흡곤란 증상이 나타났다.

자궁 내 인공수정 17일째, 무월경 4주 1일째 호흡곤란 증상이 악화되었고, 당시 초음파 소견 상 오른쪽 난소는 8.2 cm × 4.1 cm 크기, 왼쪽 난소는 6.1 cm × 5.2 cm 크기로 증가된 다낭성 소견 보였고 복수도 관찰되었지만, 초음파 측정 상 깊이 1.6 cm으로 양은 많지 않았다. 흉부 X-선 검사 상 과다한 오른쪽 흉막삼출 소견보였고, 혈청 β-hCG는 3,092 mIU/ml, 혈색소 46.3%, 혈청 ALT/AST는 100/116 IU/L로 상승 소견보였고, 그 외 응고검사, 혈청검사 및 일반화학검사는 정상범위였다. 다음날 흉부 X-선 검사 상 과다한 오른쪽 흉막삼출 악화 소견보여 무월경 4주 2일에 본원으로 전원되었다.

초진 소견: 전체적으로 건강한 상태였으며, 신장은 159.8 cm 체중은 57.1 kg였다. 혈압은 106/62 mmHg, 맥박은 88회/min, 호흡수는 20회/min, 체온은 36.4°C, 산소포화도는 97%였다. 호흡곤란을 호소하였으며, 흉부 청진 소견 상 호흡음이 오른쪽 폐에서 저하되어 있었다.

검사 소견: 초음파 소견 상 자궁 내 태낭은 보이지 않았고, 내막두께는 8.6 mm이었다. 오른쪽 난소는 8.23 cm × 4.08 cm, 왼쪽 난소는 6.44 cm × 5.54 cm 크기로 다낭성 소견보이면서 크기 증가되어 있었고, 초음파 측정 상 1.6 cm로 경미한 복수가 관찰되었다 (Figure 1). 입원 당일 시행한 혈액검사서 백혈구 12,500/mm<sup>3</sup>, 혈색소 12.5 g/dl, 적혈구 용적을 39.0%, 혈소판 414,000/mm<sup>3</sup>이었고, β-hCG는 4,811 mIU/ml, 혈청 AST/ALT는 189/154 IU/l로 상승 소견 보였고, 그 외 응고검사, 혈청검사 및 일반화학검사

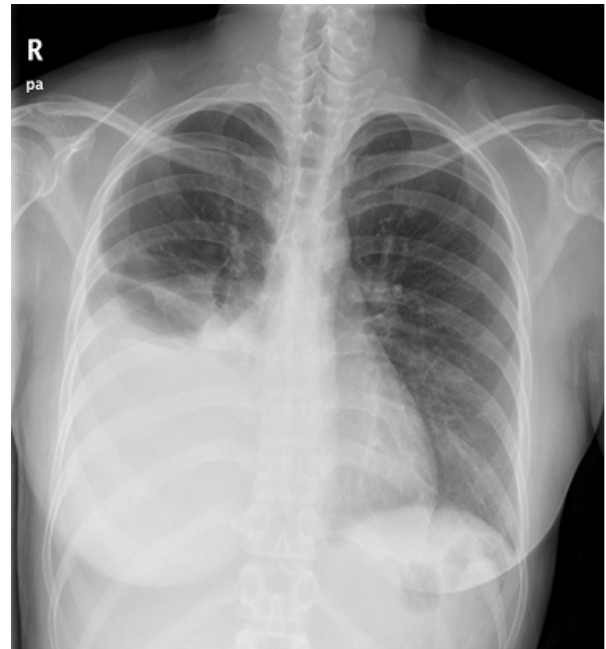


**Figure 1.** TA-USG demonstrating hyperstimulated ovaries

Hee Jung Jung. OHSS and Quintuplet Pregnancy. Korean J Reprod Med 2009.

는 정상범위였다. 흉부 X-선 검사 상 오른쪽 폐에 다량의 흉막삼출 소견 보였다 (Figure 2).

입원경과: 보존적 치료로 침상안정을 취하게 하고 생리식염수 1ℓ/day를 투여하면서 수분섭취를 격려하였다. 시간당 소변량 및 하루 섭취량과 배설량을 관찰하였고, 매일 몸무게 및 복부둘레를 측정하였다. 소변량이 정상으로 유지되고 섭취량 및 배설량의 균형도 적절하였으며 적혈구 용적율도 정상수준으로 유지되어, albumin이나 hydroxyethylstarch와 같은 colloid 제제는 투여하지 않았다. 혈중 β-hCG 농도검사, 혈액검사, 흉부 X-검사 및 초음파 검사를 시행하며 흉수와 복수 변화를 추적 관찰하였으나, 증상이 침습적 복수천자나 흉수천자를 요할 정도로 심하지 않아 침습적 시술은 시행하지 않았다. 입원 8일째 (무월경 5주 3일째) 시행한 초음파 소견 상 처음으로 자궁 내 태낭 5개가 관찰되었다 (Figure 3). 입원 13일째 (무월경 6주째) 혈액검사에서 백혈구 12,930/mm<sup>3</sup>, 혈색소 12.9 g/dl, 적혈구 용적율 39.1%, 혈소판 330,000/mm<sup>3</sup>이었고, AST/ALT는 38/93 IU/ℓ으로 ALT는 상승되어 있었으나 이후 감소하는 추세였으며, 그 외 간기능 검사, 응고검사, 혈청검사 및 일반화학검사는 정상범위였다. 초음파 소견 상 자궁 내 5개의 태낭에서 모두 난황낭이 보였으나, 5개의 태낭 중 4개에서



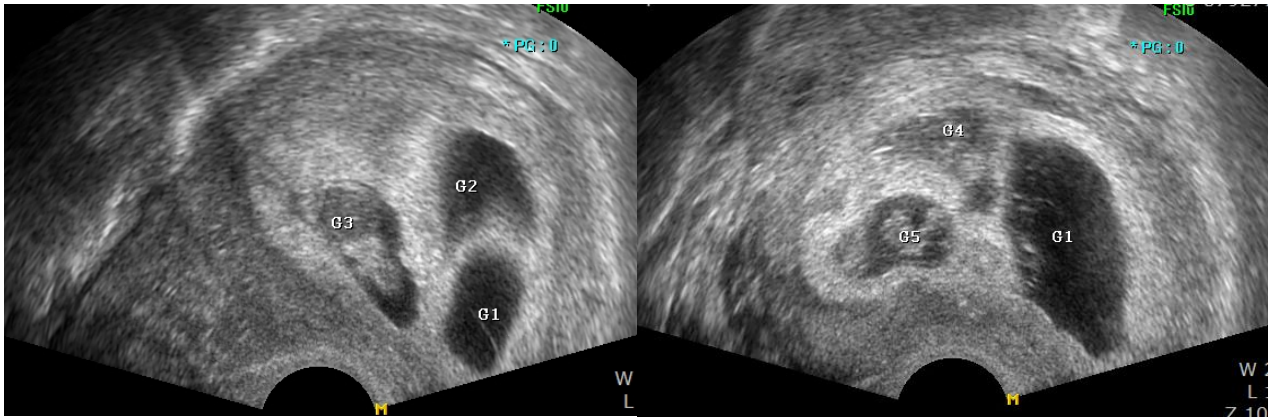
**Figure 2.** Chest X-ray demonstrating a large pleural effusion on the right side

Hee Jung Jung. OHSS and Quintuplet Pregnancy. Korean J Reprod Med 2009.

만 아기씨앗 (fetal pole)이 관찰되었다. 오른쪽 난소는 7.59 cm × 5.71 cm 크기, 왼쪽 난소는 6.74 cm × 5.82 cm 크기로 여전히 증가된 소견보였고, 복수는 거의 없었다. 흉부 X-선 검사 상 오른쪽 폐의 흉막삼출은 흉수천자를 시행하지 않았으나, 현저히 감소된 소견보였고, 환자의 호흡곤란 정도도 현저히 감소하여 퇴원을 결정하였고, 외래에서 추적 관찰하였다.

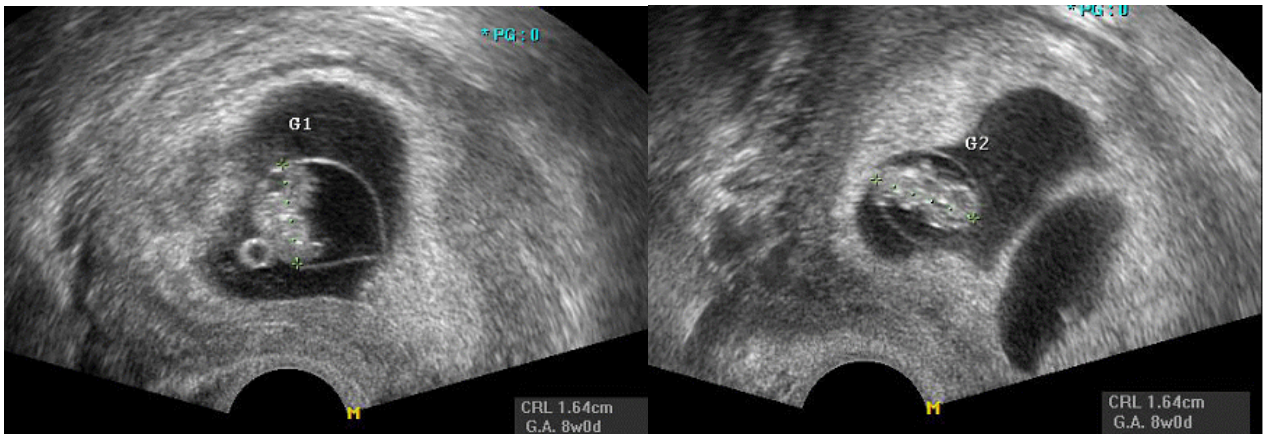
퇴원 후, 임신 7주 3일째 시행한 초음파 소견 상 태낭 5개 모두에서 태아심장박동이 관찰되어 오테아 임신을 확인하였으며, 오른쪽 난소는 6.80 cm × 3.86 cm 크기, 왼쪽 난소는 4.1 cm × 3.60 cm 크기로 작아지는 추세였고, 복수가 거의 없는 소견이었다. 흉부 X-선 검사 상도 흉막삼출 소견없이 정상 폐 소견 보였다.

혈액검사서 백혈구 10,850/mm<sup>3</sup>, 혈색소 13.5 g/dl, 적혈구 용적율 40.9%, 혈소판 276,000/mm<sup>3</sup>, AST/ALT는 36/51 IU/ℓ로 거의 정상 수치로 떨어지는 소견을 보이고 있었다. 환자는 어떤 불편감 호소도



**Figure 3.** TV-USG demonstrating quintuplet pregnancy

Hee Jung Jung. OHSS and Quintuplet Pregnancy. Korean J Reprod Med 2009.



**Figure 4.** TV-USG demonstrating first and second fetus after SFR

Hee Jung Jung. OHSS and Quintuplet Pregnancy. Korean J Reprod Med 2009.

없었고, 특히 소견을 보이지 않았다.

환자는 임신 8주째 선택적 유산을 위해 입원하였고, 입원 시 시행한 검사 상에서 모두 정상 소견 보였고, 임신 8주 1일째 경질초음파를 이용하여 염화칼륨 (potassium chloride, KCl)을 사용하지 않고, 3, 4, 5번째 태아에 심장천자 후 양수 흡인 방법으로 각각에서 4 ml, 2 ml, 2 ml의 양수 흡인하여 3개의 태낭을 한 번의 시술로 선택적 유산을 시행하였다. 선택적 유산 직후 시행한 초음파 검사 상 태낭 2개의 쌍태아가 관찰되었고, 모두 심박동이 있었고, 태아의 두정둔부길이는 모두 16.4 mm로 8주 크기로 측정되었고 (Figure 4), 나머지 3개의 태낭은 거의

보이지 않았으며, 오른쪽 왼쪽 난소는 모두 정상 크기의 소견보였다. 선택적 유산 시행 후 sulbacillin 1.5 g을 8시간 간격으로 투여하였고, 혈액검사 및 CRP, ESR 검사 시행하며 추적 관찰하였다. CRP, ESR은 상승 소견없이 정상 수치 유지되었고, 특히 합병증 소견은 없었다. 임신 8주 6일에 시행한 초음파 소견 상 쌍태아가 관찰되었고, 모두에서 심장 박동 있었고, 오른쪽 왼쪽 난소 모두 정상 크기였으며, 복수는 관찰되지 않았다. 흉부 X-선 검사는 정상 폐 소견보였고, 선택적 유산술 후 특이 증상이나 특이 합병증은 없었다. 외래 추적 관찰하기로 하고 퇴원하였다. 임신 11주 6일에 시행한 초음파

소견 상 쌍태아와 심장박동이 관찰되었고, 태아의 두정둔부길이가 각각 52.9 mm, 50.3 mm로 임신 주수에 맞게 자라고 있었고, 각각의 태아의 목 뒷덜미 투명대 두께는 1.7 mm, 1.5 mm로 정상 소견보였다. 환자는 특이 증상 호소없었고, 환자 거주지 관계로 거주지와 가까운 병원에서 산전관리를 위해 전원되었다.

## 고 찰

난소과자극증후군은 보조생식술에서 배란유도 및 과배란유도시 발생할 수 있는 가장 심각한 의인성 합병증으로, 클로미펜을 이용한 과배란유도 시에는 흔하지 않고, 일반적으로 생식샘자극호르몬(gonadotropin)을 이용할 때 난소과자극증후군의 정도와 빈도가 증가되고,<sup>6</sup> hCG 투여와 밀접한 관련이 있으며,<sup>7</sup> 임신이 유지되고 있다면, 다태아 임신일수록 OHSS의 정도와 빈도는 비례하여 증가한다.<sup>5</sup> hCG는 최종 난포성숙, 황체화유도, 혈관 투과성을 증가시키는 혈관 작용성의 물질을 분비하도록 자극하는 역할을 하며, 혈관 작용성 물질에는 VEGF, renin-angiotensin 생성 물질, 싸이토카인들을 포함한다.<sup>8</sup> VEGF는 OHSS의 병태생리 기전에 있어 중요한 역할을 하며, VEGF 증가는 혈관 투과성을 증가시켜 제 3 공간으로 체액이동을 일어나게 함으로써 복수, 흉수, 부종을 일으키고 혈액의 점성을 증가시키게 되는 역할을 한다.<sup>9</sup>

난소과자극증후군은 그 정도가 경증에서 중증의 소견으로 33%까지 나타난다.<sup>10</sup> 흉수는 중증 난소과자극증후군 중 10%에서 나타나며 주로 과다한 복수와 횡격막 등과 동반되어 이 질환의 중증도를 나타낸다고 볼 수 있다.<sup>9</sup> 흉수는 hCG 투여 후 6일 이내에 나타나는 초기형태와 9~14일에 나타나는 후기형태로 나누어 질 수 있다.

본 증례는 경미한 복수에 과다한 편측 흉수의 소견을 보인 난소과자극증후군이었고, 과다한 복수 없이 중증의 흉수가 있는 경우는 흔하지 않고, 아직 국내 보고는 없었다. 국외에서 보고된 증례에

의하면 이러한 흉수의 소견을 보인 난소과자극증후군은 70%가 후기형태이며, 92%가 임신이 된 경우였다고 보고하였고,<sup>11</sup> 본 증례도 임신에 의해 유발 및 악화된 후기 난소과자극증후군의 증례라 할 수 있다. 보고된 증례 중 76%에서 증상 완화를 위해 흉수천자가 시행되었으나,<sup>11</sup> 24%에서는 침습적 시술 없이 호전되었다고 보고하였고, Friedle 등<sup>12</sup>이 복수 없는 중증 흉수가 있었던 OHSS 환자를 수액 치료 등의 보존적 치료만으로 호전된 예를 보고하였다. 본 증례도 흉부 X-선 검사에서 중증의 흉수의 소견을 보였지만, 환자 증상이 심하지 않아 침습적 시술을 시행하지 않고, 보존적 치료만 시행한 예였다.

편측 흉수는 본 증례에서와 같이 거의 오른쪽에 나타나는데, Loret de Mola 등<sup>13</sup>은 그 이유를 오른쪽 림파선 배액이 왼쪽보다 덜 되며 오른쪽 횡격막의 빈 공간의 정도가 왼쪽보다 더 크기 때문이라고 설명하였다.

과다한 복수 없이 과다한 흉수의 병태생리는 현재 명확하지 않다. 유의한 정도의 복수가 있을 때는 복강 내 체액이 흉막강 내로 이동할 수 있도록 횡격막 림파선은 통로 역할을 한다고 알려져 있다. 또한 횡격막의 다발성 결손부분이 통로 역할을 할 수 있다고 하였다.<sup>14</sup> 하지만 경미하거나 복수가 거의 없는 과다한 편측 흉수의 난소과자극증후군에 대해 명확한 기전에 대한 설명은 아직 없으나, 이 편측 흉수에 대해 국소적 염증과정으로 염증 매개 싸이토카인이 활성화되어 오른쪽 흉막의 모세혈관 투과성을 증가시켜 흉수를 발생시킬 수 있다는 가설이 제시되었다.<sup>13</sup> 하지만 아직 그 매개 싸이토카인의 분비 시작이 어떤 원인에 의해 발생하는지 아직 알려져 있지 않고, 연구가 필요할 것으로 사료된다.

본 증례는 과배란유도 및 오택아 임신에 의해 유발된 경미한 복수와 과다한 오른쪽 편측 흉수의 난소과자극증후군이며, 중증의 흉수는 증상이 심하지 않아 침습적 시술인 흉수천자를 시행하지 않고, 자연적으로 체내 흡수되어 치유되었고, 난소과자극

증후군이 완전히 치유된 후 선택적 유산술을 시행하였으며, 어떤 합병증도 관찰되지 않았다. 이에 국내 보고된 바 없는 보존적 치료로 치유된 경미한 복수와 과도한 오른쪽 편측 흉수의 난소과자극증후군 증례를 문헌고찰과 함께 보고하는 바이다.

### 참 고 문 헌

1. Tollan A, Holst N, Forsdahl F, Fadnes HO, Oian P, Maltau JM. Transcapillary fluid dynamics during ovarian stimulation for in vitro fertilization. *Am J Obstet Gynecol* 1990; 162: 554-8.
2. Geva E, Jaffe RB. Role of vascular endothelial growth factor in ovarian physiology and pathology. *Fertil Steril* 2000; 74: 429-38.
3. Levin ER, Rosen GF, Cassidenti DL, Yee B, Meldrum D, Wisot A, et al. Role of vascular endothelial cell growth factor in ovarian hyperstimulation syndrome. *J Clin Invest* 1998; 102: 1978-85.
4. Goldsman MP, Pedram A, Dominguez CE, Ciuffardi I, Levin E, Asch RH. Increased capillary permeability induced by human follicular fluid: a hypothesis for an ovarian origin of the hyperstimulation syndrome. *Fertil Steril* 1995; 63: 268-72.
5. 대한산부인과학회. 부인과학. 제4판. 서울: 고려의학, 2007; 502-7.
6. Whelan JG, Vlahos NF. The ovarian hyperstimulation syndrome. *Fertil Steril* 2000; 73: 883-96.
7. Papanikolaou EG, Tournaye H, Verpoest W, Camus M, Vernaev V, Van Steirteghem A, et al. Early and late ovarian hyperstimulation syndrome; early pregnancy out and profile. *Hum Reprod* 2005; 20: 636-41.
8. Kaiser UB. The pathogenesis of the ovarian hyperstimulation syndrome. *N Engl J Med* 2003; 349: 729-32.
9. Golan A, Ron-el R, Herman A, Soffer Y, Weinraub Z, Caspi E. Ovarian hyperstimulation syndrome; an uptodate review. *Obstetrics and Gynecology Survey* 1989; 44: 430-40.
10. Khairy M, El-Toukhy T, Emovon E, Khalaf Y. Hydrothorax as the sole manifestation of ovarian hyperstimulation syndrome: unusual case and literature review. *Reprod Biomed Online* 2007; 14: 715-7.
11. Annick D, Serge R. Review of clinical course and treatment of ovarian hyperstimulation syndrome. *Hum Reprod* 2003; 9: 77-96.
12. Friedler S, Rachstein A, Bukovsky I, Ron-El R, Raziel A. Unilateral hydrothorax as a sole and recurrent manifestation of ovarian hyperstimulation syndrome following in-vitro fertilization. *Hum Reprod* 1998; 13: 859-61.
13. Loret de Mola JR, Arredondo-Soberon F, Randle CP, Tureck RT, Friedlander MA. Markedly elevated cytokines in pleural effusion during the ovarian hyperstimulation syndrome: transudate or ascites? *Fertil Steril* 1997; 67: 780-2.
14. Gregory WT, Patton PE. Isolated pleural effusion in severe ovarian hyperstimulation: A case report. *Am J Obstet Gynecol* 1999; 180: 1468-71.

---

### = 국문초록 =

난소과자극증후군은 보조생식술에서 배란유도 및 과배란유도 시 발생할 수 있는 가장 심각한 합병증으로 알려져 있다. 흉수는 중증 난소과자극증후군에서 10%에서 보고되고 있고, 주로 심한 복수와 동반되어 나타난다. 하지만, 심한 복수를 동반하지 않는 중증 편측 흉수는 드물게 보고 있고, 아직 병태생리에 대해 명확히 밝혀진바 없다. 본 저자들은 과배란유도 및 인공수정과 관련된 오타아 임신에 의해 유발된 경미한 복수와 중증 편측 흉수를 동반한 난소과자극증후군을 경험하였고, 흉수천자와 같은 침습적 시술 없이 보존적 치료만으로 호전되었다. 이 증례를 경험하여 간단한 문헌고찰과 함께 보고하는 바이다.

**중심단어:** 난소과자극증후군, 흉수, 경미한 복수, 오타아 임신, 선택적 유산술

---