

정관내 부목을 이용한 정관복원술 : Permanent Silicone Stent의 효용가치

중앙대학교 의과대학 비뇨기과학교실

김 태 형 · 김 세 철

Effectiveness of Permanent Silicone Stent-Assisted Vasovasostomy

Tae-Hyoung Kim and Sae-Chul Kim

From the Department of Urology, College of Medicine, Chung Ang University, Seoul, Korea

=Abstract=

During a 2-year period microsurgical vasovasostomies using permanent silicone stent(c-shaped stent with 0.6mm slit, 5mm in length, 0.8mm in outer diameter, 0.5mm in inner diameter) were performed in 30 patients for vasectomy reversal. The stent-assisted vasovasostomy(SVV) was intended to decrease the technical demand, the time requirement and the occurrence of reobstruction due to postoperative stricture. The effectiveness of the permanent silicone stent for vasovasostomy was compared with that of microsurgical two-layered vasovasostomy(VV). Sperms were present in all the ejaculates of the 25 men on semen analysis 1-2 months after SVV. Pregnancy occurred in 10 of 22 couples(45.5%) during 2-24 months of follow-up and it took 4-10 months(average 7.2 months) to get pregnant. Average operation time for the VV was 150 minutes and that for the SVV 125 minutes. Among 12 men who had sperms in the ejaculates 1-2 months after SVV, 4 revealed azoospermia 3-17 months postoperatively. Among the 4 patients with postoperative azoospermia, 2 underwent reoperation. On histopathologic examination, previously anastomosed sites showed obliterated lumen of the stent and strictures of vas proximal and/or distal to the stents due to granulation tissues. In conclusion, the SVV was not more efficacious in terms of patency and pregnancy rate than the VV.

서 론

수술현미경하 정관복원술은 육안적 또는 optical loupe를 이용한 정관복원술에 비해 높은 해부학적 성공율과 임신성공율을 기대할 수 있으나, 수술시간이 많이 소요되는 단점이 있다(Lee and McLoughlin, 1980 ; Kalbain and Kessler, 1991). 최근에는 수술현미경하 정관복원술과 비교하여 해부학적 성공율과 임신성공율에는 큰 차이가 없으면서 수술시간을 절약할 목적으로 부목

al., 1981), fibrin glue(Silverstain and Mellinger, 1991 ; Neiderberger et al., 1993 ; Shekarriz et al., 1994), laser(Jarow et al., 1986 ; Shanberg et al., 1990 ; Antario et al, 1992)등을 이용한 정관복원술이 시도되고 있다. 박등(1994)은 정관내에 영구히 내장가능한 permanent silicone stent를 고안하여 31례의 환자에게 정관복원술을 시행한 결과 100%의 해부학적 성공율을 보였다고 보고하였으나, 그 장기효과는 명확하지 않은 상태이다. 이에 저자들은 박등(1994)이 고안한 permanent silicone stent를 이용한 정관복원술을 시행받았던 30례를 대상으로 해부학적 성공율과 임신성공율

을 분석하고 술후 발생한 정관폐쇄의 원인을 규명하여 permanent silicone stent의 효용가치를 알아보고자 하였다.

대상 및 방법

1. 대 상

1993년 6월부터 1995년 5월까지 중앙대학교 부속병원 비뇨기과에서 박등(1994)이 고안한 permanent silicone stent를 이용한 정관복원술을 시행받았던 30례를 대상으로 하였다. 연령분포는 26세에서 48세로 평균 36.3세였고 정관의 폐쇄기간은 8~136개월(평균 75.2개월)이었다. 정관복원술을 받게된 동기는 자녀를 더 원하는 경우가 18례(60%)로 가장 많았고, 재혼, 자녀사망 등의 순이었다.

2. 수술방법

국소마취하에 약 3cm 정도의 음낭피부 절개를 가한 다음 정관절제 부위의 반흔을 노출시킨 후 복측과 고환측 정관을 포함한 반흔조직을 절제한 다음 육안적 관찰과 조직병리검사를 시행하여 정자육아종과 정관의 개통여부를 확인하였다. 복측 정관의 폐쇄유무를 확인하기 위하여 1ml의 생리식염수를 주입하였으며, 고환측 정관은 정액의 유출로 관통여부를 확인하였다. 고환측 정관액을 육안적 투명도에 따라 watery, opalescent, creamy의 3등급으로 분류하였으며, Pap smear를 하여 정자의 존재여부를 확인하였다. 16배 수술현미경(Wild Heerburg Co. Germany)을 이용하여 정관의 원위단과 근위단을 적절히 박리한 다음 정관감자(Microspike approximator cramp METE 5168, Germany)로 양측정관을 고정시킨 후 박등(1994)이 시행한 방법과 동일하게 실리콘부목을 삽입하고 고정하였으며, 9-0 나이론을 이용하여 1층으로 전층을 추가봉

합하였다. 수술시간은 평균 2시간 5분이었으며, 동일시술자에 의한 수술현미경하 이층문합술에 비해 25분이 절약되었다.

3. 술후 추적관찰

술후 정액검사는 술후 1~2, 3, 6개월에 시행하는 것을 원칙으로 하였으며, 숫자와 상관없이 정자가 관찰되면 해부학적 성공으로 판정하였다. 임신여부는 외래방문시 문답과 전화통화로 확인하였으며, 임신이 아닌 다른 이유로 정관복원술을 시행받았거나 술후 피임중인 환자는 제외하였다.

4. 통계학적 분석

정관폐쇄기간, 정자육아종의 존재여부, 정관의 굴곡정도, 정관액의 육안적 조건, 정관액 내 정자의 존재여부, 정관의 개통여부에 따른 임신 성공율의 차이를 분석하였고 통계처리는 chi-square test로 하였다.

결 과

1. 정액검사소견과 임신성공률

술후 1~2개월에 정액검사가 가능하였던 25례 중 18례(72%)에서 $20 \times 10^6/ml$ 이상의 정자수를 보였고, 무정자증은 1례도 관찰되지 않아 100%의 해부학적 성공율을 보였다(표 1). 임신이 되지 않아 술후 3~6개월에 정액검사를 시행한 5례 중 1례에서 무정자증이 관찰되었으며, 7~12개월 후에는 7례 중 3례에서 무정자증이 관찰되었고, 무정자증의 4례 모두에서 문진, 이학적검사 및 검사실 검사상 요도염, 부고환염, 전립선염의 소견은 없었다(표 2). 임신성공 판정의 제외대상이 아니고 추적관찰이 가능하였던 22례 중 10례(45.5%)에서 임신에 성공하였으며, 술후 임신까지의 기간은 4~10개월(평균 7.2개월)이었다. 술후 해

Table 1. Semen analysis 1~2 months after vasovasostomy

No. of sperm (/ml)	No. of Pts (%)
$< 1 \times 10^6$	3 (12)
$\geq 1 \times 10^6 \sim < 10 \times 10^6$	2 (8)
$\geq 10 \times 10^6 \sim < 20 \times 10^6$	2 (8)
$< 20 \times 10^6$	18 (72)
Total	25 (100)

Table 2. Semen analysis in cases of no pregnancy 3~6 & 7~12 months after vasovasostomy

No. of sperm (/ml)	No. of Pts (%)	
	3-6 months	7-12 months
$< 1 \times 10^6$	1	3
$\geq 1 \times 10^6 \sim < 10 \times 10^6$	1	
$\geq 10 \times 10^6 \sim < 20 \times 10^6$	1	1
$< 20 \times 10^6$	2	3
Total	5	7

Table 3. Four patients who underwent re-vasovasostomy due to post-op azoospermia

Patient	Semen analysis 1-2 months after vasovasostomy (ml)	Interval to be azoospermia	Management
1	16×10^6	7	Stent-vasovasostomy
2	12×10^6	11	2-layer vasovasostomy
3	$< 1 \times 10^6$	17	None
4	$< 1 \times 10^6$	3	None

Table 4. Analysis of possible factors to influence pregnancy rate after vasovasostomy

Factor	No.	Pregnancy rate (%)
Obstructive interval(years)		
< 5	5	4 (80.0)*
≥ 5	17	6 (35.5)
Sperm granuloma		
Present	10	5 (50.0)*
Absent	10	4 (40.0)
Vasectomy site		
Straight	18	8 (44.4)*
Convoluted	1	1 (100.0)
Vas fluid		
Watery	2	1 (50.0)*
Opalescent	1	1 (100.0)
Creamy	7	4 (57.1)
Sperm in vas fluid		
Present	13	6 (46.2)*
Absent	1	1 (100.0)
Patency on biopsy		
Patent	20	10 (50.0)*
Obstructed	1	0 (0.0)

*: not significantly different (P>0.05).

부학적 성공율과 임신성공율은 동일시술자에 의한 수술현미경하 이층문합술의 결과(93.3%, 53.3% 미발표)와 유의한 차이를 보이지 않았다.

2. 슬후 정관폐쇄조직의 병리학적 소견

슬후 첫 정액검사서서 무정자증이 아니었으나 3~17개월의 추적검사상 무정자증이 발생한 4례 중 2례에 대해 수술현미경하 부목을 이용한 정관복원술 또는 이층 정관문합술을 제시행하였다(표 3). 증례 1에서 부목유치부위, 복측 및 고환측 정관에 대한 육안적 소견상 우측 복측정관의 폐쇄가 관찰되었으며, 좌측정관에서는 부목이 고환측으로 이동되었고 고환측 정관의 경한 폐쇄가 관찰되었다. 조직검사상 우측정관의 고환측과 복측 모두 폐쇄되었고 부목내강은 육아조직으로 대체되어 폐쇄되었으며, 좌측정관은 복

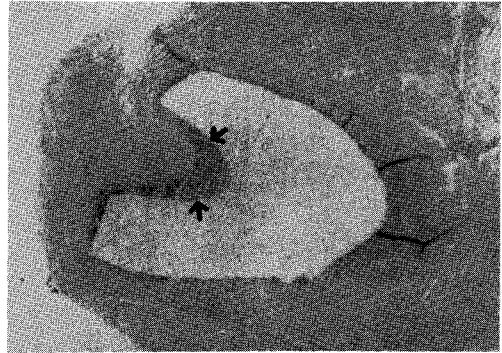


Fig 1. Histologically, the lumen of stent is replaced by granulation tissue and obliterated (arrow). Inverted C-shaped space is where the stent was implanted (H&E, ×40).

측정관의 폐쇄가 관찰되었다. 양측 정관주위로 정자육아증, 붕합사육아증, 거대세포가 관찰되었으며, 염증세포는 보이지 않았다. 증례 2에서 육안적 소견상 양측 부목은 정위치에 있었고 좌측 복측정관의 폐쇄소견이 관찰되었다. 조직검사상 양측 부목내강은 육아조직으로 대체되어 폐쇄되었고 조직구의 응집소견이 관찰되었다(그림 1). 2례 모두에서 수술전 기대했던 부목내강으로 정상정관으로부터 상피세포의 재생피화는 일어나지 않았다. 재수술 1개월후 정액검사상 정자수는 각각 $1 \times 10^6/ml$, $15 \times 10^6/ml$ 였으나, 2례 모두 임신은 실패하였다.

3. 임신성공율에 영향을 주는 인지분석

정관폐쇄기간, 정자육아증의 존재여부, 문합부위 고환측 정관의 굴곡정도, 고환측 정관액의 육안적 소견, 고환측 정관내 정자의 존재여부, 정관수술부위의 미세 개통성 여부에 따른 임신성공율은 유의한 차이를 보이지 않았다(표 4).

고 찰

정관복원술후 해부학적 성공율은 70~90%, 임

신성공율은 30~76%로 다양하게 보고되었는데 (Silver, 1977 ; Lee, 1986 ; Yarbo, 1987) 이것은 수술방법과 통계처리, 술자의 숙련도 등이 서로 다른데 기인할 것으로 생각된다(Silver et al., 1977 ; Lee, 1986 ; Sharlip, 1993). Sharlip(1993)은 술후 정액검사상 1년간 지속적으로 정상소견을 보인 95명의 환자중 58명(61.1%)에서 임신되었으며, 1년이상 장기추적관찰시 예견되는 5.5%의 임신율을 추가하여 정관복원술후 최고 66.6%에서 임신을 기대할 수 있으며, 나머지 1/3에서는 부인의 불임, 부고환 기능부전, 항정자항체형성 등의 이유로 임신이 불가능하다고 보고하였다. 정관복원술의 해부학적 성공을 판단하는 기준은 명확하게 정립되지 않아 정액에서 정자가 관찰되었을때, $10 \times 10^6/ml$, $20 \times 10^6/ml$ 을 기준으로 삼고 있다(Ira and Sharlip, 1981). 정관절제술후 부고환 기능 혹은 고환기능저하로 정관이 개통되었다라도 감정자증소견을 보일 수 있으므로 저자들은 술후 정액검사상 숫자와는 상관없이 정자가 관찰되면 해부학적 성공으로 판정하였으며 술후 1~2개월에는 추적정액검사가 가능했던 25례 전례에서 정자가 관찰되어 100%의 해부학적 성공율을 보였다. 정관복원술후 임신에 영향을 주는 인자는 수술방법, 정관폐쇄기간, 정자육아종의 존재, 정관문합부위 고환측 정관의 굴곡정도, 고환측 정관액의 육안적 소견과 정자상태, 정관수술부위의 미세 개통성 여부 등이 알려져 있으나 확실한 근거는 없으며, 수술방법, 정관폐쇄기간, 정자육아종의 존재여부가 중요한 인자이다(Lee, 1986). 저자들의 경우에는 증례가 적어 정확하지 않지만 정관폐쇄기간, 정자육아종의 존재, 정관문합부위 고환측 정관의 굴곡정도, 고환측 정관액의 육안적 소견과 정자의 존재여부, 정관수술부위의 미세 개통성 여부와는 유의한 상관관계를 보이지 않았다.

수술현미경하 정관복원술과 비교하여 해부학적 성공율과 임신성공율에는 차이가 없으면서 짧은 시간에 간편하게 정관복원술이 가능한 여러가지 방법이 보고되었다. Fibrin glue는 인체 coagulation cascade를 촉진시켜 정관문합을 가능하게 하며, 동물실험상 현미경하 정관복원술과 비슷한 개통율과 보다 강한 장력을 보였다고 보고되었으나 인체에 대한 임상실험 결과는 미흡하고 인체의 혈액산물이기 때문에 감염, 후천성 면역결핍증 등이 전파될 가능성이 있다(Silvers-

tain and Mellinger, 1991 ; Neiderberger et al., 1993 ; Shekarriz et al., 1994). CO₂, nd-YAG, argon laser 등을 이용한 정관복원술은 해부학적 성공율과 임신성공율이 각각 86~95%와 35~45%로 보고되어 수술현미경하 정관복원술의 성공율과 비슷하고 수술시간의 절약효과가 있으나 비용이 비싼 단점이 있다(Jarow et al., 1986 ; Shanberg et al., 1990 ; Antario et al, 1992). Chromic 혹은 실리콘 부목을 이용한 정관복원술이 과거 수십년 전부터 시도되었으나 부목으로 인한 염증유발, 정자육아종 형성, 점막자극, 협착 등의 부작용 때문에 최근에는 잘 시도되지 않았다(Urry et al., 1976 ; Hampel et al., 1978 ; Shessel et al., 1981).

박등(1994)은 과거에 사용한 부목의 단점을 보완하여 염증유발의 가능성이 적고 정관내에 영구내장이 가능하며 흡을 통해 정관상피의 재생피화가 가능하고 정자의 흐름이 원활하도록 특수 고안된 실리콘 제재의 정관내 부목을 개발하여 31례에 대해 정관복원술을 시행한 결과, 전례에서 특별한 합병증없이 100%의 해부학적 성공율을 보여 수술현미경하 정관복원술을 대체할 수 있는 새로운 방법이 될 수도 있다고 보고하였다. 저자들의 경우에는 동일시술자에 의한 그리고 여러 문헌상의 수술현미경하 정관복원술과 비교하여 해부학적 성공율과 임신성공율은 유의한 차이가 없으면서 비교적 간편하고 시간절약의 효과가 있었으나, 술후 3~17개월의 추적관찰상 12례중 4례에서 무정자증이 관찰되었고 재수술을 시행한 2례 모두에서 부목내강의 폐쇄와 고환측 혹은 복측 정관의 폐쇄가 관찰되었다. 부목내강의 폐쇄와 고환측 혹은 복측 정관의 폐쇄는 부목으로 인한 이물반응과 상피화 형성과정의 육아조직때문에 발생되었을 것으로 생각된다. 그러므로 permanent silicone stent의 지속적인 사용은 재고할 필요가 있으며 향후 정자이동이 원활하고 폐쇄가능성이 적은 새로운 부목을 개발해야 될 것으로 사료된다.

결 론

저자들은 1993년 6월부터 1995년 5월까지 정관내 영구히 내장가능한 실리콘부목을 이용한 현미경하 정관복원술을 시행받은 30례를 대상으로 술후 해부학적 성공율과 임신성공율을 분석하고 술후 폐쇄의 원인을 규명하여 실리콘부목

의 효과를 알아보고자 하였다. 술후 1~2개월에 정액검사가 가능하였던 25례중 18례(72%)에서 $20 \times 10^6/ml$ 이상의 정자수를 보였고, 무정자증은 1례도 없었다. 술후 3~6개월의 정액검사상 5례중 1례에서 무정자증이 관찰되었으며, 7~12개월후에는 7례중 3례에서 무정자증이 관찰되었다. 임신성공 판정의 제외대상이 아니고 추적관찰이 가능하였던 22례중 10례(45.5%)에서 임신에 성공하였으며, 술후 임신까지의 기간은 4~10개월(평균 7.2개월)이었다. 동일시술자에 의한 수술현미경하 이층문합술에 비해 해부학적 성공율과 임신성공율은 유의한 차이가 없었으며, 30분의 수술시간이 절약되었다.

술후 첫 정액검사에서 무정자증이 아니었으나 3~17개월의 추적검사상 무정자증이 발생한 4례중 2례에 대해 수술현미경하 부목을 이용한 정관복원술 또는 이층문합술을 시행하였다. 2례 모두에서 술후 조직검사상 부목내강이 육아조직으로 폐쇄되었고 복측 혹은 고환측 정관의 폐쇄소견이 관찰되었다. 이상으로 permanent silicone stent의 지속적인 사용은 재고할 필요가 있으며, 향후 정자이동이 원활하고 폐쇄가능성이 적은 새로운 부목을 개발해야될 것으로 사료된다.

REFERENCE

- Antario JM, Albert PS, Raboy A, Kahng H, Macchia R : Argon laser-assisted vasovasostomy. *Invest Urol* 1992, 39, 478-480.
- Hampel N, Earle AS, Kursh ED, Persky L : Microsurgical anastomosis of vas deferens. An experimental study in the rat. *Invest Urol* 1978, 15, 395-396.
- Ira D, Sharlip MD : Vasovasostomy: Comparison of two microsurgical techniques. *Urol* 1981, 17, 347-352
- Jarow JP, Cooley BC, Marshall FF : Laser-assisted vasal anastomosis in the rat and man. *J Urol* 1986, 36, 1132-1135.
- Kabalin JN, Kessler R : Macroscopic vasovasostomy re-examined. *Urol* 1991, 38, 135-138.
- Lee L, McLoughlin HG : Vasovasostomy : A comparison of macroscopic and microscopic techniques at one institution. *Fertil Steril* 1980, 33, 54-55.
- Lee HY : A 20-year experience with vasovasostomy. *J Urol* 1986, 136, 423-425.
- Niederberger C, Ross LS, Mackenzie B, Schacht MJ, Cho Y : Vasovasostomy in rabbits using fibrin adhesive prepared from a single human source. *J Urol* 1993, 149, 183-185.
- Park JK, Kim HJ, Choi H : A new method in vasovasostomy using permanent silicone tube. *Korean J Urol* 1994, 35, 1012-1019.
- Shanberg A, Tansey L, Baghdassarian R, Sawyer D, Lynn C : Laser-assisted vasectomy reversal : experience in 32 patients. *J Urol* 1990, 143, 528-530.
- Sharlip ID : What is the best pregnancy rate that may be expected from vasectomy reversal. *J Urol* 1993, 149, 1469-1471.
- Shekarriz M, Pomer S, Stachler G : Fibrin-glue vasovasostomy as an alternative to the conventional two-layer suture technique ? *Invest Urol* 1994, 5, 253-5.
- Shessel FS, Lynne CM, Politano VA : Use of exteriorized stents in vasovasostomy. *Urology* 1981, 17, 163-165.
- Silver SJ : Microscopic vasectomy reversal. *Fertil Steril* 1977, 28, 1191-1202.
- Silber SJ, Galle J, Friend D : Microscopic vasovasostomy and spermatogenesis. *J Urol* 1977, 117, 299-302.
- Silverstain JI, Mellinger BC : Fibrin glue vasal anastomosis compared to conventional sutured vasovasostomy in the rat. *J Urol* 1991, 145, 1288-1291.
- Urry RL, Thompson J, Cockett ATK : Vasectomy and vasovasostomy. II. A comparison of two methods of vasovasostomy : Silastic versus chromic stents. *Fertil Steril* 1976, 27, 945-950.
- Yarbo ES, Howards SS : Vasovasostomy. *Urol Clin North Am* 1987, 14, 516-526.
- Willsher MK, Novocki DE : Simplified technique for microscopic vasovasostomy. *Urology* 1980, 15, 147-149.